SOI Società Oftalmologica Italiana

Associazione Medici Oculisti Italiani
Ente morale - Dal 1869 a difesa della vista

LA VALUTAZIONE DELL'APPARATO VISIVO PER L'INVALIDITÀ CIVILE

Edizioni SOI 2020

SOI Società Oftalmologica Italiana

Associazione Medici Oculisti Italiani
Ente morale - Dal 1869 a difesa della vista

LA VALUTAZIONE DELL'APPARATO VISIVO PER L'INVALIDITÀ CIVILE

Relazione Ufficiale SOI 2020

150° SOCIETÀ OFTALMOLOGICA ITALIANA SOI 1869 • 2019

Edizioni SOI 2020

Copyright 2020
SOI – Società Oftalmologica Italiana Associazione Medici Oculisti Italiani
Via dei Mille 35 – 00185 Roma
Tel. 06 4464514 – Fax 06 4468403 – e-mail: sedesoi@soiweb.com – www.soiweb.com

Gli Autori e l'Editore declinano ogni responsabilità per eventuali errori contenuti nel testo.
Tutti i diritti sono riservati. È vietata ogni riproduzione totale o parziale

Grafica e stampa: FGE srl

ISBN 978-88-31256-20-9

Prima Edizione: Novembre 2020

FGE srl – Fabiano Gruppo Editoriale
Redazione: Via Petitti 16, Milano
Sede Operativa: Reg. Rivelle 7/F – 14050 Moasca (AT) – Tel. 0141 1706694 – Fax 0141 856013
info@fgeditore.it – www.fgeditore.it

Coordinamento scientifico

Filippo Cruciani
Oftalmologo - Referente Scientifico e Componente Direzione Nazionale IAPB Italia - Roma

Roberto Perilli
Dirigente Responsabile UOS Oculistica Territoriale AUSL Pescara
Componente Specialista Commissione Cecità AUSL Pescara

Matteo Piovella
Presidente SOI – Società Oftalmologica Italiana
Presidente Fondazione “Insieme per la Vista”
Direttore Medico Piovella Global Center for Ophthalmology

Pasquale Troiano
Direttore Oculistica
Ospedale Fatebenefratelli “Sacra Famiglia” - Erba (CO)

Elenco Autori

Basile Stefania
Ortottista Assistente di Oftalmologia - Libero professionista, Catania

Brusini Paolo
Responsabile Servizio di Oculistica - Policlinico “Città di Udine”, Udine

Corradi Raffaella
Oftalmologo - Medico convenzionato esterno INPS CML Teramo

Costa Maria Carmela
Dirigente Medico del Reparto di Oculistica del Presidio Ospedaliero Vito Fazzi di Lecce e Responsabile del Centro di Ipovisione Riabilitazione Visiva, Lecce

Cruciani Filippo
Oftalmologo - Referente Scientifico e Componente Direzione Nazionale I.A.P.B. Italia Onlus, Roma

Fortunato Michele
Dirigente medico - Divisione Pediatrica dell’Ospedale Pediatrico Bambino Gesù, Roma

Graceffa Luciano
Ortottista Assistente di Oftalmologia - Policlinico Sant’Orsola Malpighi, Bologna

Grigioni Mauro
Ingegnere - Dirigente di Ricerca, Direttore del Centro Nazionale per le Tecnologie Innovative in Sanità Pubblica - Istituto Superiore di Sanità, Roma

Marmo Federico
Oftalmologo - Tenente Generale (ris.) del Corpo Sanitario dell’Esercito

Mauro Santo
Oftalmologo - Specialista Ambulatoriale ASP Crotone - Coordinatore di Branca

Migliorini Raffaele
Oftalmologo - Coordinatore Centrale Medico Legale INPS

Orazi Lorenzo
Oftalmologo - Polo Nazionale Ipovisione I.A.P.B. Italia Onlus

Paliotta Silvia
Oftalmologo - Polo Nazionale Ipovisione I.A.P.B. Italia Onlus - Policlinico Gemelli, Roma

Papi Luigi
Professore aggregato di Medicina Legale - Università di Pisa

Parisi Vincenzo
Responsabile f.f. UOC Ricovero e Cura - IRCCS Fondazione G.B. Bietti, Roma

Perilli Roberto
Dirigente Responsabile UOS Oculistica Territoriale AUSL Pescara e Componente Specialista Commissione Cecità AUSL Pescara

Piegari Ester
Medico Legale - U.O.S.D. Medicina Pubblica Valutativa ASL Napoli 1 Centro

Ricci Daniela
Neuropsichiatra Infantile - Polo Nazionale di Servizi e Ricerca per la Prevenzione della Cecità e la Riabilitazione Visiva, I.A.P.B. Italia Onlus - Fondazione Policlinico Gemelli, IRCCS, Roma

Sangiuolo Mario
Dirigente di primo livello Azienda USL, Latina - Ospedale di Terracina UOSD Oculistica

Sangiuolo Raffaele
Presidente Fondazione Italiana di Oftalmologia Digitale e Robotizzata

Simonetta Simona
Ortottista Assistente di Oftalmologia, Milano

Venuto Francesca
Neurologo - Medico Esterno Inps, Roma

Indice

Capitolo 1. La funzione visiva e i suoi parametri 15

Capitolo 2. Recente evoluzione del concetto di disabilità visiva 23

Capitolo 3. Cenni di epidemiologia e classificazione OMS della disabilità visiva 29

Capitolo 4. Legislazione italiana in tema di disabilità visiva e sue criticità 37

Capitolo 5. Quantificazione dell'acutezza visiva 45

Capitolo 6. Quantificazione del campo visivo 55

Capitolo 7. Cecità assoluta 61

Capitolo 8. "Non organic visual loss": la simulazione dei deficit visivi 65

Capitolo 9. Correlazione morfo-funzionale
Semeiotica e prospettive future 77

Capitolo 10. Valutazioni funzionali con sistemi digitali 115

Capitolo 11. Valutazione funzionale ortottica in età pediatrica per l'invalidità civile 127

Capitolo 12. La valutazione anatomo funzionale visiva nella pluridisabilità infantile:
l'esperienza del Polo Nazionale di Riabilitazione Visiva 135

Capitolo 13. La certificazione della menomazione visiva 143

Capitolo 14. L'accertamento della menomazione visiva e l'INPS 149

9



Roberto Perilli Paolo Brusini Vincenzo Parisi Mauro Grigioni

Correlazione morfo-funzionale

Semeiotica e prospettive future

In questo capitolo vengono affrontati, alla luce della Letteratura oftalmica, non solo la ricerca dell'esistenza del rapporto tra il danno anatomico e quello funzionale, ma anche il grado di correlazione, che possa essere evidenziato e quantificato attraverso gli esami strumentali – e perciò obiettivi – che la semeiotica oculare mette a disposizione,e che lo sviluppo tecnologico ha recentemente affinato o introdotto.
Purtroppo, come già più volte segnalato, i limiti netti imposti dalla legislazione attuale nello stabilire le varie categorie di disabilità, rende questa valutazione assai difficoltosa e non sempre realizzabile senza ricorrere ad approssimazioni più o meno grossolane.
L'obiettivo è quello di poter dare dei consigli utili all'oculista certificatore per supportare i risultati emersi dall'esecuzione dei test psico-fisici dell'acutezza visiva e del campo visivo con test strumentali effettivamente utili e validi.
Le patologie esaminate sono in successione:
1. Cataratta ed opacità corneali
2. Glaucoma ed altre otticopatie
3. Maculopatie.

Viene infine data particolare importanza agli esami elettro-funzionali, chiarendo il loro reale significato nella quantificazione del danno visivo funzionale, ed alle prospettive future.

Cataratta ed opacità corneali

L'impatto fisiopatologico sulla visione è sovrapponibile, in quanto entrambe le classi patologiche determinano un aumento della diffusione della luce all'interno del bulbo che riduce la nitidezza dell'immagine.
Le opacità corneali possono permettere una buona acutezza visiva se lasciano una porzione di cornea centrale utile a far passare un quantitativo sufficiente di immagine, sia in casi di distrofie[1,2] od infezioni che nel cheratocono[3].
Per quanto riguarda la cataratta, un'opacità nucleare (secondo la classificazione LOCS III[4]) anche avanzata permette il mantenimento di una buona acutezza visiva[5]: secondo lo studio Blue Mountains,[6] il numero di lettere perse su ottotipo ETDRS, a seconda della localizzazione dell'opacità rispetto all'asse ottico, varia tra 1,02 lettere perse per ogni 1% per le opacità assiali e 0.048 lettere perse per ogni 1% nelle opacità inferotemporali. Un ausilio strumentale per chiarire la localizzazione e l'estensione delle patologie può essere fornito dalla biomicroscopia ad ultrasuoni (UBM) e dall'OCT per il segmento anteriore.
È difficile stabilire una precisa corrispondenza tra opacità e prestazione funzionale potenziale, ma può essere d'aiuto il principio per il quale questa debba essere – in assenza di altri fattori patologici – direttamente proporzionale alla quantità di dettagli del fondo (fondamentalmente, della macula) che si riescono a visualizzare.
Un problema a parte è rappresentato dalla cataratta congenita operata, e dalla conseguente ambliopia con relativi trattamenti; essa non dimostrerebbe correlazioni significative con parametri anatomici bulbari, e per orientarsi in una valutazione la più oggettiva possibile sono stati proposti la RMN funzionale ed esami elettrofisiologici.
Gli esami elettrofisiologici hanno permesso di identificare eventuali disfunzioni retiniche legate alla deprivazione luminosa dovuta alla presenza di cataratta congenita. Sono stati, pertanto, esaminati pazienti che avessero sviluppato una cataratta congenita nei primi mesi di vita[7] e sottoposti ad invento chirurgico all'età media di 1.6 ± 1.4 anni, e pazienti con cataratta congenita sviluppatosi più tardivamente ed operati all'età media di 5.1 ± 2 anni[8]. Le valutazioni elettrofunzionali sono state effettuate in tempi tardivi rispetto all'intervento chirurgico in una età compresa tra i 5 e 19 anni.
Negli occhi con una cataratta congenita sviluppatasi nei primi mesi di vita, è stata rilevata una disfunzione dei coni (ritardo del tempo del tempo di latenza e riduzione di ampiezza dei picchi dell'ERG fotopico) e degli elementi della retina post-fotorecettoriale (riduzione dell'ampiezza della PhNR), mentre negli occhi in cui la cataratta congenita si è sviluppata più tardivamente è stata osservata una esclusiva disfunzione dei coni (ritardo del tempo di latenza di picchi dell'ERG registrato dopo adattamento alla luce) mentre la retina post-fotorecettoriale non presentava segni di disfunzione (PhNR con ampiezze nella norma). In quest'ultimo gruppo, la disfunzione dei coni non era correlata con l'età di diagnosi della cataratta congenita, né con il tempo intercorso tra la diagnosi e l'intervento e neanche con l'acuità visiva rilevata dopo l'intervento per cataratta.
Pertanto, questi studi suggeriscono che l'età di insorgenza della cataratta, inducendo una deprivazione luminosa, svolge un ruolo importante nell'indurre disfunzioni (rilevabili nel lungo tempo) selettive per la componente fotorecettoriale e/o per quella post-fotorecettoriale.

Glaucoma ed altre otticopatie

Nell'ottica di una correlazione anatomo-funzionale è opportuno, in sede di visita, valutare il colore della papilla, la sua morfologia, il rapporto tra diametro della escavazione papillare e quello della papilla in toto, il "Cup/Disc ratio", ed eventuali altri segni di sofferenza glaucomatosa (vasi a baionetta, emorragie parapapillari, atrofia peripapillare)[9,10]. L'esame oftalmoscopico non sempre riesce a suggerire con buona approssimazione una prestazione funzionale (perimetrica e/o visiva centrale nel caso di interessamento delle fibre maculari); pertanto è opportuno, in caso di papille sospette o di dubbi nella correlazione tra il quadro osservato oftalmoscopicamente e la prestazione soggettiva, ricorrere ad un approfondimento strumentale,

nella fattispecie alla Tomografia a Coerenza Ottica (OCT); in questa trattazione, faremo riferimento alla versione a dominio spettrale (SD-OCT) e non a quella a dominio temporale (TD-OCT).

Per una guida alla interpretazione clinica dei reperti sia oftalmoscopico che funzionale, con riferimento alle linee-guida nazionali ed internazionali, un completo inquadramento degli esami disponibili, ed una prospettiva terapeutica, si rimanda alle due pubblicazioni della Società Oftalmologica Italiana: il Quaderno di Oftalmologia del 2015 (La semeiotica morfo-funzionale nel glaucoma[11]) e la Relazione Ufficiale del 2017 (Trattamento del glaucoma[12]).

Il cromatismo della papilla – il primo parametro che ci colpisce all'esame oftalmoscopico - ci è già d'aiuto nel farci un'idea della condizione morfofunzionale: il pallore aumenta con l'aumentare dell'esposizione della lamina cribrosa rispetto alle altre due componenti del cromatismo papillare: la rima neurale e i vasi papillari[13]. Ciò è ben documentato nel glaucoma ed in altre otticopatie, nel corso delle quali possono verificarsi fondamentalmente due obiettività[14] (Figura 1): una escavazione non marcata, di tipo diffuso ("shallow"), se la lamina cribrosa si incurva posteriormente di poco: la patogenesi risiede fondamentalmente in una perdita (o assottigliamento) del tessuto neurale prelaminare, senza un importante coinvolgimento del connettivo papillare; e/o un aumento in profondità della escavazione ("deep"), interessante soprattutto il polo superiore e quello inferiore,

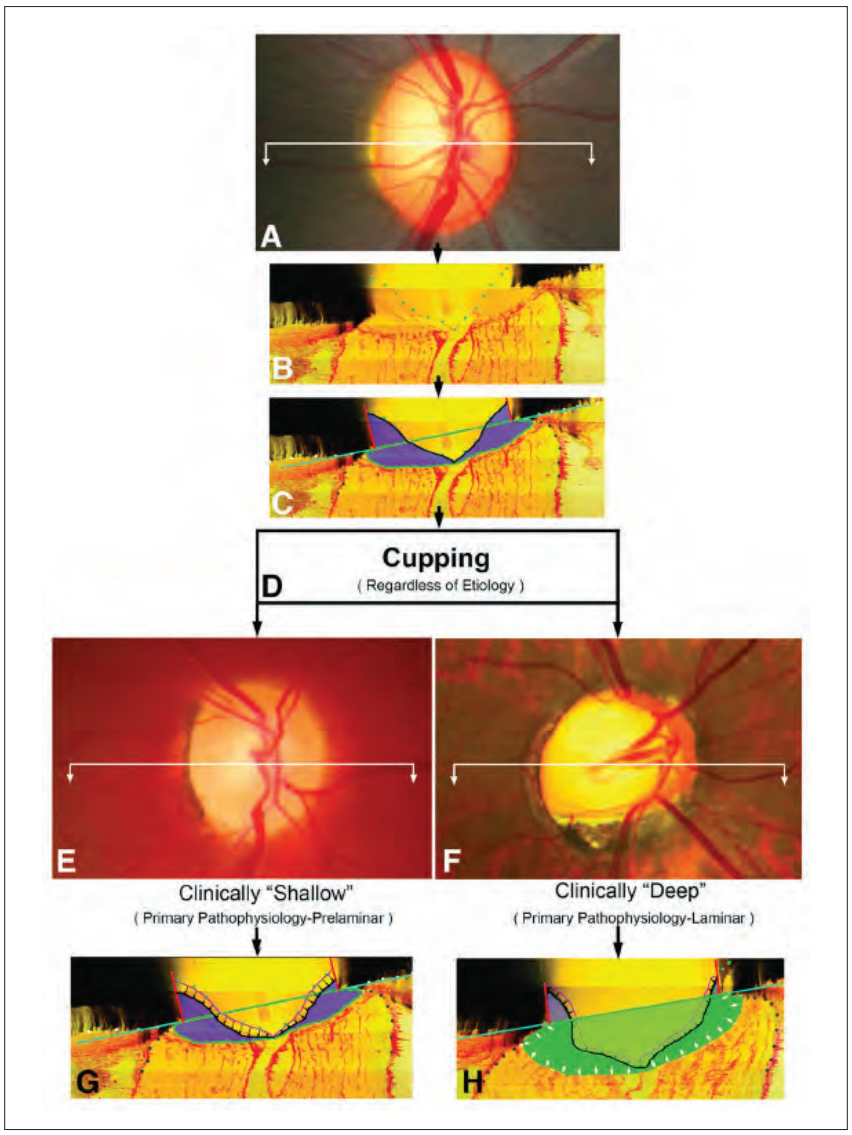

Figura 1. Escavazione papillare di tipo "shallow" e "deep" (da Burgoyne[14])

Figura 2. Accentuazione dell'escavazione papillare di tipo FI (A), GE (B), SS (C) (da Roberts et al[18])

per convessità esterna della lamina cribrosa, quando essa mantiene una certa elasticità: in queste forme, la patogenesi risiede nel danno del connettivo papillare, con aumento dell'area sottostante all'apertura della membrana di Bruch e soprastante alla lamina cribrosa.

La fondamentale differenziazione tra accentuazione "shallow" e "deep" è stata confermata con l'OCT da Takada et al[15], che hanno ulteriormente sottolineato l'importanza di condurre l'esame con un approccio metodologico adeguato, non limitandosi ad una generica valutazione della morfologia papillare, ma eseguendo delle misurazioni con appositi software e la scelta di una struttura di riferimento, generalmente identificata con l'apertura della membrana di Bruch; ciò permette, tra l'altro, una importante riproducibilità delle misurazioni.

Quindi, l'indagine strumentale con OCT fornisce nel glaucoma un conforto diagnostico fondamentale, ma già il "semplice" esame oftalmoscopico in stereoscopia permette di identificare alcuni aspetti fondamentali della stessa relativamente al danno glaucomatoso, che ci può essere utile conoscere per meglio correlarli ai dati demografico-anamnestici del paziente che stiamo valutando[16], ed ai quali gli studi del GSAS (Glaucoma Stereo Analysis Study) giapponese[17] hanno correlato gli aspetti oftalmoscopici (Figura 2):

- FI (*focal ischemic,* ischemico focale): rapporto rima/diametro papillare elevato nel settore temporale e maggior valore assoluto di decentramento della rima (area della rima superotemporale – area della rima inferotemporale / area della rima superotemporale + area della rima inferotemporale);
- GE (*generalized enlargement,* allargamento diffuso): escavazione profonda, angolo di inclinazione della papilla (tilting) piatto;
- MY (*myopic glaucomatous,* glaucomatoso miopico): rapporti rima/diametro papillare minore nel settore temporale e maggiore nel nasale, e tilting temporale maggiore;
- SS (*senile sclerotic,* sclerotico senile): papilla piatta o anche con tilting nasale.

Ovviamente, sono possibili combinazioni di quadri (Figura 3).

Questa classificazione ci può risultare utile quanto meno orientativamente, in quanto gli studi del GSAS (anche se su popolazione solo giapponese) hanno prodotto algoritmi di correlazione delle varie caratteristiche papillari[17], dai quali emerge che i gruppi si correlano a categorie demografiche differenti (che possiamo direttamente verificare e/o ritrovare nell'anamnesi e nella documentazione prodotta dai pazienti): età più giovane nel gruppo MY rispetto al gruppo SS; presenza di glaucoma a bassa pressione in FI e MY; glaucoma a pressione elevata nel GE; la pressione intraoculare basale risultava più elevata nel gruppo GE e più bassa in FI. Queste considerazioni rispecchiano l'esistenza di diversi fenotipi clinici della patologia glaucomatosa, che pertanto tende sempre più a sfuggire ad una valutazione discreta a favore di una caratterizzazione di variabilità continua.

È interessante notare come la forma SS, per definizione legata anche all'età, comporti una maggiore presenza di atrofia peripapillare e sclerosi coroideale: questa caratteristica ci aiuta sia nell'esame oftalmoscopico che nella

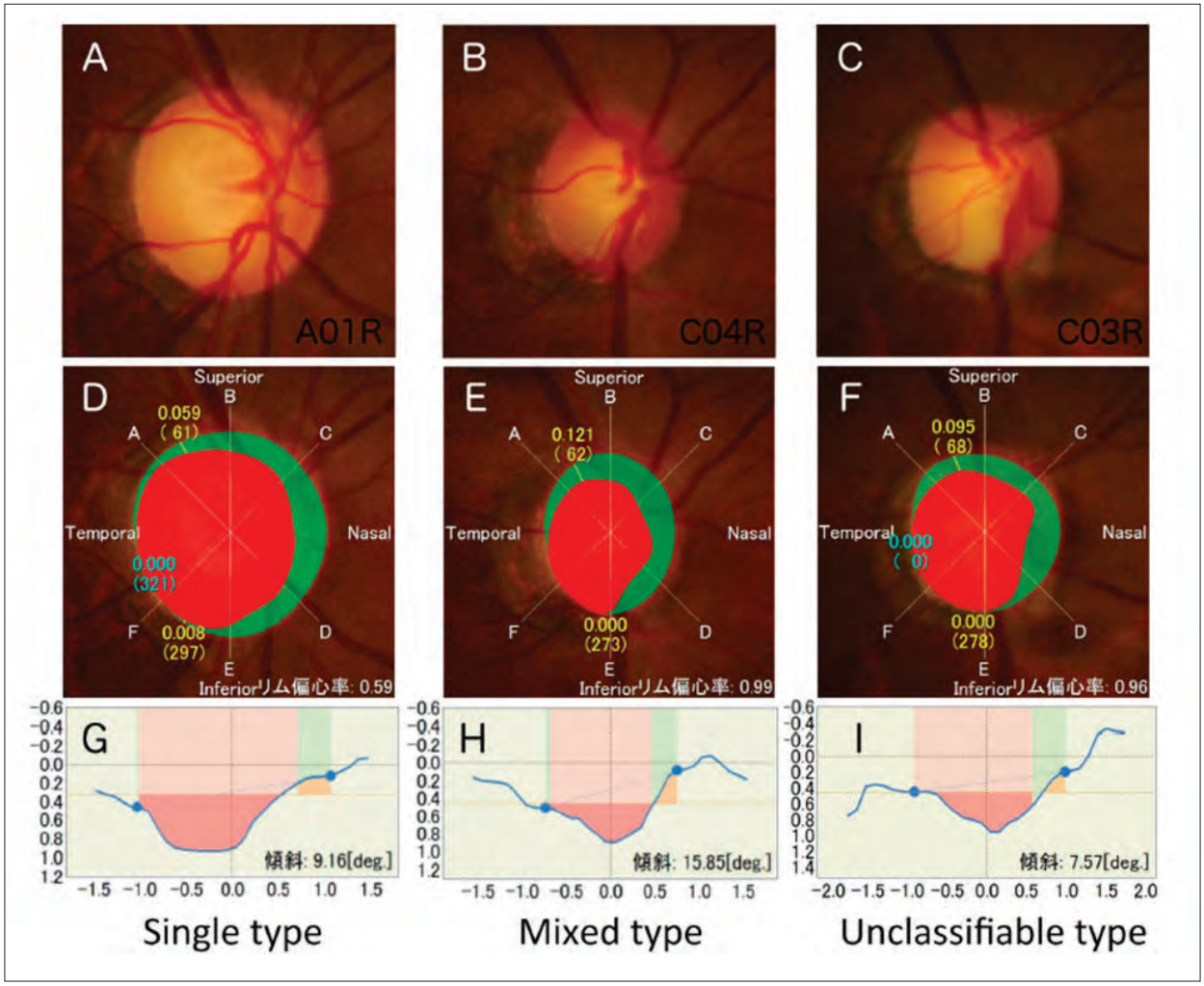

Figura 3. Quadri di accentuazione dell'escavazione papillare (da Tanito et al, 2017)

corretta richiesta ed interpretazione dell'OCT[18] (Figura 4).

Va ricordato, infine, che un aumento del pallore è parte dell'obiettività anche di altre patologie del nervo ottico, di tipo infiammatorio (esiti di neurite retrobulbare), circolatorio (otticopatia ischemica) o compressivo, e si accompagna a reperti strumentali ben definiti[19]. Per orientare o confermare la diagnosi, è utile considerare la storia clinica del paziente ed eventualmente completarla con documentazione integrativa, ad esempio: visita neurologica, potenziali evocati visivi, RMN nel caso della neurite retrobulbare; ecodoppler dei tronchi epiaortici e dell'arteria oftalmica, ed ecocardiografia nel caso della otticopatia ischemica; visita neurologica e neuroimaging nelle forme compressive. Inoltre, può essere utile cercare anche l'eventuale presenza di segni legati alla funzione afferente del nervo ottico (ricordando che l'acutezza visiva non necessariamente si correla direttamente all'aspetto della papilla, pertanto non va considerata un parametro attendibile di valutazione del danno papillare):

– difetto pupillare relativo afferente (RAPD[20]), che va verificato (escludendo altre cause di impedimento alla normale motilità pupillare, quali farmaci o sinechie irido-lenticolari) in ambiente poco luminoso, facendo guardare il paziente a distanza (per evitare la miosi da visione per vicino) e illuminando alternativamente le due pupille con una luce focalizzata per almeno 3-4 secondi: il riflesso deve essere veloce e simmetrico, e la pupilla deve essere stabilmente stretta in entrambi gli occhi se le vie efferenti sono sane. Un ridotto numero di assoni provenienti dalle cellule ganglionari retiniche comporta una riduzione dell'entità e della velocità del riflesso costrittivo bilaterale allo stimolo; la trattazione completa di questa

manovra esula dallo scopo di questo volume;
– discromatopsia: la storica (ma non ferrea) "regola di Kollner" stabiliva che le patologie originariamente retiniche e/o dei mezzi diottrici affliggano prevalentemente l'asse cromatico blu-giallo, mentre quelle legate alle otticopatie l'asse rosso/verde; ma sia nel glaucoma sia nell'atrofia ottica dominante, sia nella neurite ottica retrobulbare acuta con interessamento focale si verifica inizialmente una sofferenza sull'asse blu-giallo[21]. È comunque utile verificare se sia presente un'alterata visione dei colori.

Oltre alla composizione microanatomica del tessuto papillare e peripapillare che, come abbiamo appena discusso, può presentarsi in diverse forme, spesso suggestive di una corrispondenza morfo-funzionale, un altro parametro da considerare è il *rapporto C/D*, importante indicatore dell'entità dell'escavazione papillare; è comunque fondamentale ricordare che questo deve tenere conto anche delle dimensioni della papilla: papille ottiche grandi presentano di norma grandi escavazioni (Figura 5), mentre papille piccole possono non presentare alcuna escavazione (Figura 6).

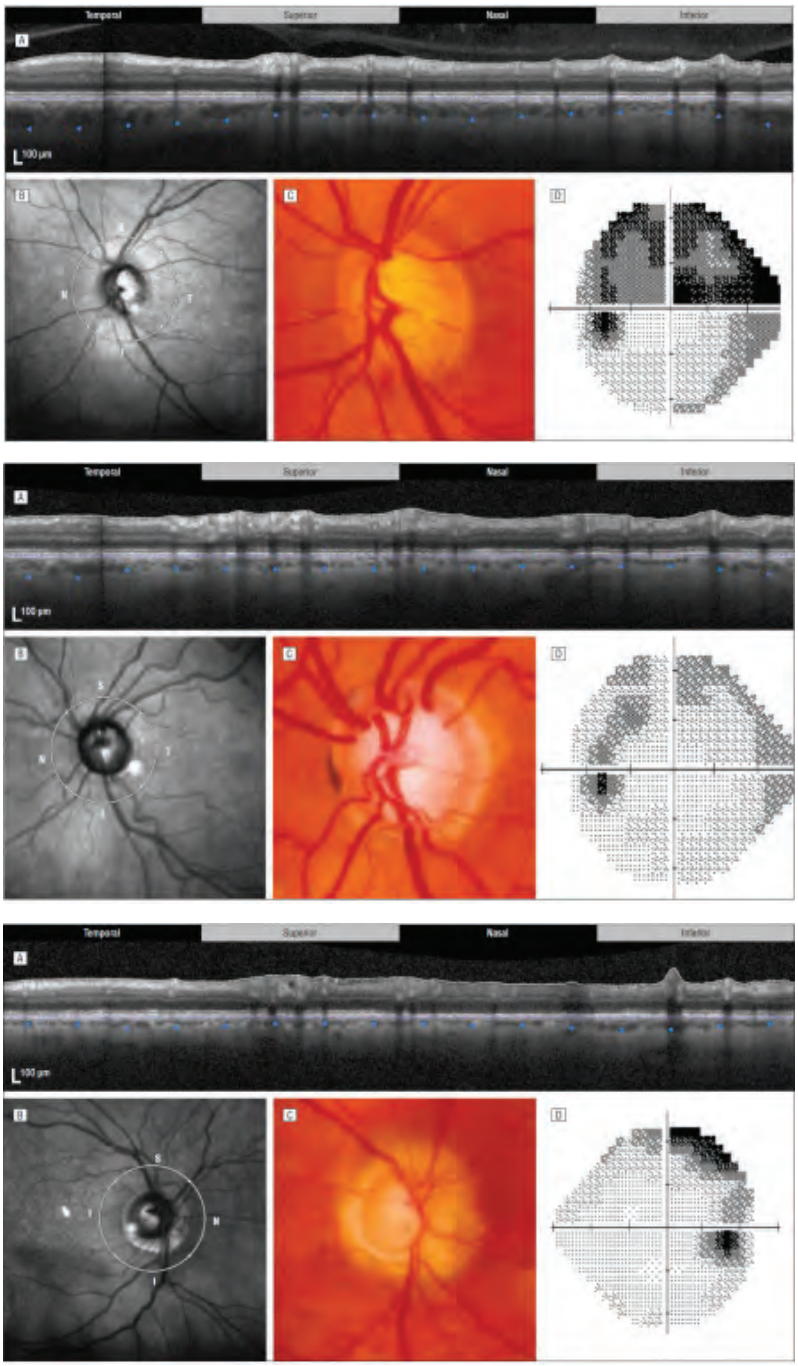

Figura 4. Aspetti oftalmoscopico, OCT e perimetrico di papille di tipo FI (in alto), GE (in mezzo, SS (in basso) (da Roberts et al[18])

È da tempo[22] riportata una corrispondenza tra il rapporto C/D sia orizzontale che verticale e la sensibilità espressa all'esame campimetrico, e pertanto, trovandosi di fronte a campi visivi con difetti evoluti, si dovrà verosimilmente riscontrare all'oftalmoscopia un rapporto C/D elevato, una riduzione localizzata o diffusa del bordo neurale e/o un marcato pallore papillare.

Facciamo riferimento alle linee-guida dell'European Glaucoma Society[10] ed alle conclusioni dell'Ocular Hypertension Treatment Study[23] per le considerazioni relative ai rapporti C/D sospetti per glaucoma (molto legati alle dimensioni della papilla stessa) ed alla valutazione della differenza tra i due occhi (meno legata alle dimensioni papillari), che viene generalmente considerata sospetta se superiore a 0,2.

La valutazione clinica della testa del nervo otti-

Figura 5. Papilla di grandi dimensioni (diametro verticale 2,3 mm) con ampia escavazione apparente escavazione fisiologica (il bordo neurale appare integro)

Figura 6. Papilla piccola senza apparente escavazione

co con la Disc Damage Likelihood Scale (DDLS) di Spaeth (Figura 7), che correla lo spessore radiale del bordo neurale nel suo punto più sottile con il diametro del disco ottico lungo lo stesso meridiano, ha dimostrato un'eccellente accuratezza nel distinguere pazienti con glaucoma da

THE DISC DAMAGE LIKELIHOOD SCALE

	Narrowest width of rim (rim/disc ratio)					Examples	
New DDLS Stage	For Small Disc <1.50 mm	For Average Size Disc 1.50-2.00 mm	For Large Disc >2.00 mm	Old DDLS Stage	1.25 mm optic nerve	1.75 mm optic nerve	2.25 mm optic nerve
1	.5 or more	.4 or more	.3 or more	0a			
2	.4 to .49	.3 to .39	.2 to .29	0b			
3	.3 to .39	.2 to .29	.1 to .19	1			
4	.2 to .29	.1 to .19	less than .1	2			
5	.1 to .19	less than .1	0 for less than 45°	3			
6	less than .1	0 for less than 45°	0 for 46° to 90°	4			
7	0 for less than 45°	0 for 46° to 90°	0 for 91° to 180°	5			
8	0 for 46° to 90°	0 for 91° to 180°	0 for 181° to 270°	6			
9	0 for 91° to 180°	0 for 181° to 270°	0 for more than 270°	7a			
10	0 for more than 180°	0 for more than 270°		7b			

Figura 7. Disc Damage Likelihood Scale. Da Kara-José et al24

soggetti normali[24] ed è di immediata, anche se non facile, applicazione all'esame oftalmoscopico.
Un altro metodo per classificare in maniera semplice e veloce il danno alla papilla ottica è l'Optic Disc Damage Staging System (ODDSS)[25], di cui si riportano in Figura 8 i parametri da tenere in considerazione (grandezza della papilla [1], gravità del danno [2] e localizzazione del difetto [3]), in Figura 9 l'influenza del tipo di lente utilizzata nell'osservazione della papilla e in Figura 10 alcuni esempi esplicativi.
In sede di valutazione, soprattutto medico-legale, di un paziente, viene prodotto o richiesto un esame del campo visivo; si sono discussi, nei capitoli precedenti, sia l'inquadramento normativo dell'interpretazione dello stesso, sia le varie tipologie di esame disponibili per l'Oculista ai fini della quantificazione del danno visuo-spaziale. È bene tenere presente che, in sede di inquadramento del deficit in un soggetto collaborante, i campi visivi 30-2, 24-2 Humphrey o G1 Octopus forniscono una valutazione del campo visivo centrale e paracentrale molto più accurata di quanto possa fare un campo visivo percentuale, e si prestano meglio alle considerazioni sull'integrazione morfo-funzionale, alla quale questo paragrafo è dedicato. In coda al presente paragrafo viene riportato un sommario dei punti salienti da tenere in considerazione per la valutazione dell'attendibilità e del significato clinico dell'esame campimetrico.
Per confortare i dati relativi a cromatismo, aspetto morfologico generale e rapporto C/D, ottenuti mediante esame oftalmoscopico, e/o per risolvere dubbi relativi ad una incongruenza tra l'esame stesso e l'esame perimetrico prodotto dal paziente, abbiamo a disposizione l'OCT.

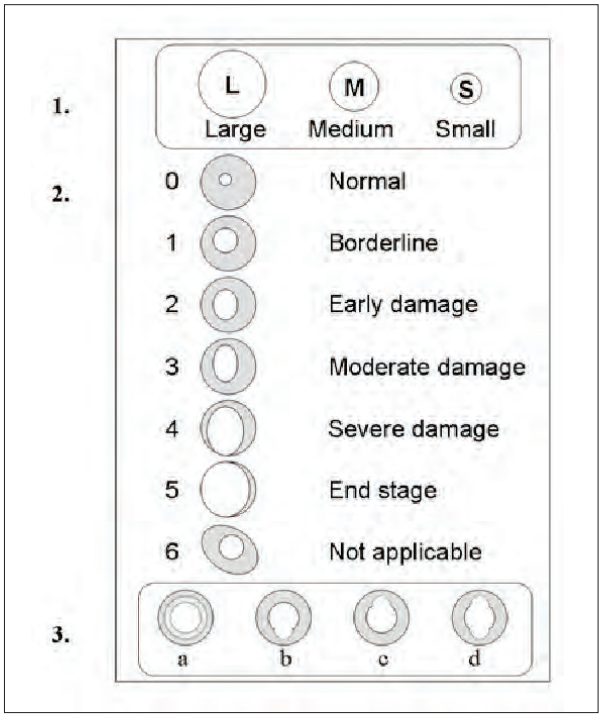

Figura 8. Optic Disc Damage Staging System (ODDSS) (da Brusini et al[25])

In virtù della correlazione anatomo-funzionale, l'entità e la localizzazione del danno perimetrico e, quindi, dell'*handicap* visuo-spaziale, possono essere stimate con buona approssimazione a partire dal quadro OCT, sulla base della necessaria corrispondenza tra la sede del danno e quella delle corrispondenti fibre nervose (Figura 11). La letteratura sembra evidenziare una buona correlazione qualitativa fra profondi difetti dello strato delle fibre nervose peripapillari e danno perimetrico[26]; pertanto, lo studio del danno strutturale con OCT può consentire di prevedere con buona approssimazione il danno funzionale, riducendo i problemi inter-

	OD Size: Measured OD Vertical Diameter (mm)		
Fundus Lens	**Small**	**Medium**	**Large**
Volk 60 D	≤ 1.05	1.06-1.39	≥ 1.4
Volk 78 D	≤ 1.35	1.36-1.79	≥ 1.8
Volk 90 D	≤ 1.6	1.61-2.09	≥ 2.1
Nikon 60 D	≤ 1.25	1.26-1.64	≥ 1.65
Nikon 90 D	≤ 2.0	2.01-2.64	≥ 2.65

D indicates diopters.

Figura 9. Classificazione della grandezza della papilla ottica in base al tipo di lente utilizzata per l'osservazione.

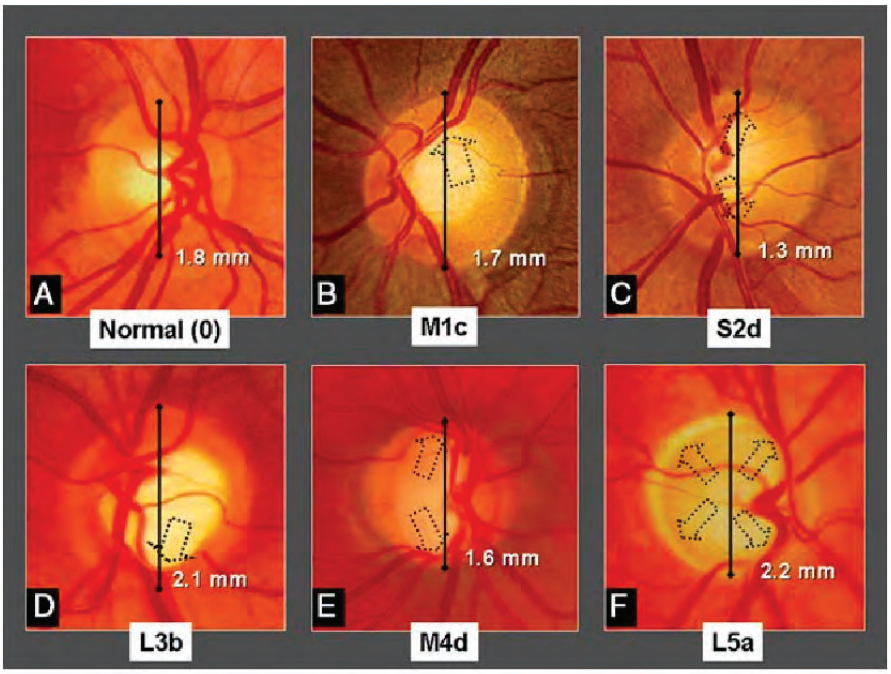

Figura 10. Esempi di classificazione di papille ottiche con l'Optic Disc Damage Staging System (da Brusini et al[25])

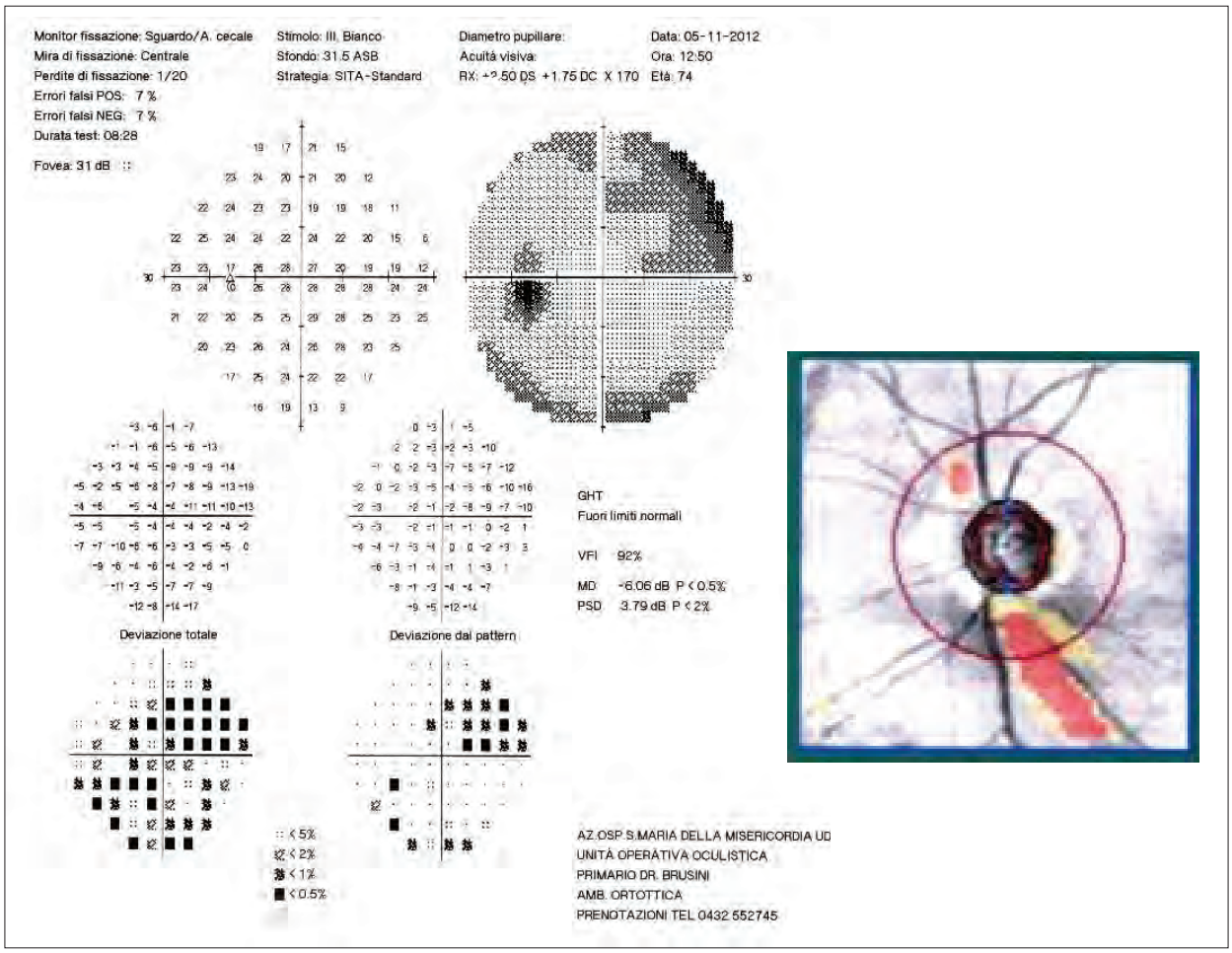

Figura 11. Buona corrispondenza fra difetto perimetrico supero-nasale e difetto fascicolare delle fibre nervose evidenziato con Spectral-Domain OCT.

pretativi legati alla soggettività dell'esame perimetrico[27,28].
È opportuno ricordare che non esiste una corrispondenza molto stretta tra la perdita di fibre nervose ed il danno campimetrico nelle fasi iniziali: a causa del fenomeno della ridondanza, secondo i fondamentali studi di Quigley et al[29], una perdita del 20% del patrimonio di RGCs determinerebbe una riduzione della sensibilità di 5 dB, ed una perdita del 40% una riduzione di 10 dB.
Se nelle fasi iniziali ed intermedie del glaucoma, quindi, ci può essere qualche dubbio interpretativo nell'accostare esami morfologici (oftalmoscopia ed OCT) e funzionali (campo visivo), in presenza di un campo visivo molto danneggiato si riscontrerà, verosimilmente, uno spessore dello strato delle fibre nervose retiniche (RNFL) marcatamente ridotto. Le eventuali discrepanze delle fasi intermedie di patologia glaucomatosa vanno in genere attribuite ad artefatti di vario tipo, quali un esame perimetrico non attendibile, o immagini OCT di scarsa qualità. In coda al presente paragrafo viene riportato un sommario dei punti salienti da tenere in considerazione per la valutazione dell'attendibilità e del significato clinico dell'esame "OCT papillare".
Bisogna inoltre, nella valutazione (soprattutto a fini medico-legali) di danni avanzati, tenere conto del cosiddetto "floor effect", o effetto pavimento, ovvero del fatto che, al di sotto di uno spessore rilevabile dall'OCT, non esiste più una corrispondenza attendibile tra la perdita anatomica di fibre espressa dal valore numerico dello spessore all'OCT e l'approfondimento in decibel del danno campimetrico. Questa discordanza è dovuta[30] alla difficoltà tecnica di applicare correttamente algoritmi di segmentazione in queste condizioni, ma soprattutto al fatto che, anche se idealmente la perdita di fibre nervose può essere totale, ciò non vale per gli elementi cellulari di supporto (cellule di Muller, astroglia, microglia) e per i vasi sanguigni, che non degenerano in maniera sovrapponibile e parallela agli assoni[31]; anzi, è stato riscontrato un rimodellamento della papilla per proliferazione della componente gliale[32]. Tutti questi fattori, pertanto, determinano la permanenza di uno spessore – pur se minimo e variabile – di tessuto generatore di segnale. Naturalmente, nell'ambito di questo tessuto sono presenti, fino a completamento del processo di atrofizzazione, anche fibre nervose regolarmente funzionanti e, quindi, responsabili (come vedremo più avanti) di un residuo perimetrico ancora presente. A questo proposito, ricordiamo che eseguire un esame perimetrico in fasi avanzate di danno glaucomatoso con stimolo di grandezza V e non III (usato di routine), eventualmente scegliendo un programma 10-2 piuttosto che 24-2 o 30-2, può far emergere meglio aree di funzione residua quando l'OCT raggiunge l'effetto pavimento ed una perimetria standard non ci è d'aiuto. Riferendoci ai tre principali modelli di OCT in commercio[33], l'effetto pavimento viene raggiunto a spessori di circa 65, 50 e 55 micron per Optovue RTVue, Heidelberg Spectralis e Zeiss Cirrus, rispettivamente. La conseguenza dell'effetto pavimento è che, in fasi avanzate di danno glaucomatoso, il monitoraggio mediante campimetria risulterebbe più attendibile rispetto agli esami morfologici. Per sfuggire alla soggettività dell'esame in pazienti non collaboranti o simulatori, può essere d'aiuto, in queste fasi avanzate, lo studio dello spessore delle cellule ganglionari maculari (che discuteremo più avanti) piuttosto che dell'RNFL[34].
Nell'ampio territorio della progressione del glaucoma che precede l'effetto pavimento, il danno allo strato delle fibre nervose può essere inquadrato in maniera standardizzata per mezzo dell'OCT Glaucoma Staging System di Brusini[35] (Figura 12), che classifica, inserendo in un nomogramma lo spessore delle fibre nervose del quadrante superiore e inferiore, sia l'entità del danno strutturale (6 possibili stadi), sia la topografia del danno, suggerendo così la localizzazione della limitazione visuo-spaziale cui il soggetto è sottoposto.
In una valutazione medico-legale, nella quale dobbiamo dare un giusto peso all'obiettività morfologica nel confrontarla con la prestazione soggettiva, di fronte ad un esame perimetrico che ci dovesse sembrare esageratamente compromesso rispetto alla storia clinica del paziente e/o all'obiettività rilevata, o anche nei pazienti non in grado di fornire la sufficiente attenzione per eseguire un esame del campo visivo, l'OCT Glaucoma Staging System può essere utile nel confermare un campo visivo molto deteriorato (e quindi eventualmente rientrante nelle classi di cecità o invalidità civile indennizzabili), ov-



Figura 12. OCT Glaucoma Staging System (lo schema in figura si riferisce ad un soggetto di 60 anni; le linee di separazione fra stadi cambiamo a seconda dell'età del paziente).

vero nel porre in discussione l'attendibilità dello stesso se l'RNFL è ancora ben conservato.
Lo stesso Autore, al fine di classificare in stadi di gravità crescente il danno funzionale, aveva ideato in precedenza un Glaucoma Staging System (GSS e GSS 2) basato sugli indici Mean Deviation o Mean Defect (MD) e Pattern Standard Deviation (PSD) o Loss Variance (LV) del Campo Visivo 30-2 / 24-2 Humphrey o G1 Octopus[36,37] (Figura 13).
Quest'ultima classificazione richiede che il campo visivo sia attendibile (soggetto collaborante), ma riesce ad orientare verso la presenza di un danno puramente glaucomatoso (difetto spesso di tipo misto) o di una concomitanza vascolare/neurologica (difetti localizzati puri), oppure suggerisce la presenza di opacità dei mezzi di tipo diverso (difetto di tipo diffuso, legato in genere alla presenza di una cataratta).
La combinazione delle due classificazioni, in attesa di un nuovo sistema che integri automaticamente i dati funzionali e strutturali, attualmente in fase di avanzato sviluppo, permette di farsi un'idea piuttosto precisa, a partire dalla perdita di fibre nervose, di quanto un CV possa essere danneggiato.
L'utilità della misurazione dell'RNFL con l'OCT si dimostra anche in presenza di ipo-atrofie ottiche di altra patogenesi (infiammatoria, ischemica, compressiva), in cui si evidenzia una correlazione con l'acutezza visiva e con il pallore papillare.
Ma, se non si è ancora certi di una corrispondenza anatomo-funzionale, sofisticati algoritmi di recente introduzione negli OCT aggiungono un altro parametro molto significativo: la riduzione dello spessore dello strato delle cellule ganglionari. Queste rappresentano gli elementi generatori delle fibre nervose, e ad esse pervengono le informazioni ricevute dai fotorecettori, inizialmente elaborate dagli elementi intermedi (cellule orizzontali, bipolari ed amacrine) e trasmesse da questi alle ganglionari tramite assoni contenuti nello strato plessiforme interno (che viene da alcuni apparecchi misurato insieme allo strato delle cellule ganglionari, venendo definito "complesso ganglionari-IPL").
La macula, intesa come l'area compresa entro 4,5 mm dal centro della fovea, e corrispondente a circa il 7,3% dell'intera estensione retinica, contiene circa il 50% del patrimonio totale di cellule ganglionari[38]. L'OCT si dimostra in grado di dare una valutazione precisa della perdita delle ganglionari maculari, permettendone una correlazione con la prestazione perimetrica, e superando - come sopra citato - anche alcuni artefatti possibili nella misurazione dell'RNFL (Figura 14).
La Figura 15 mostra nel dettaglio la configurazione dell'area esplorata dal software deputato alla misurazione dello spessore delle ganglionari; un esempio della combinazione e confrontabilità delle misurazioni in un soggetto sano di

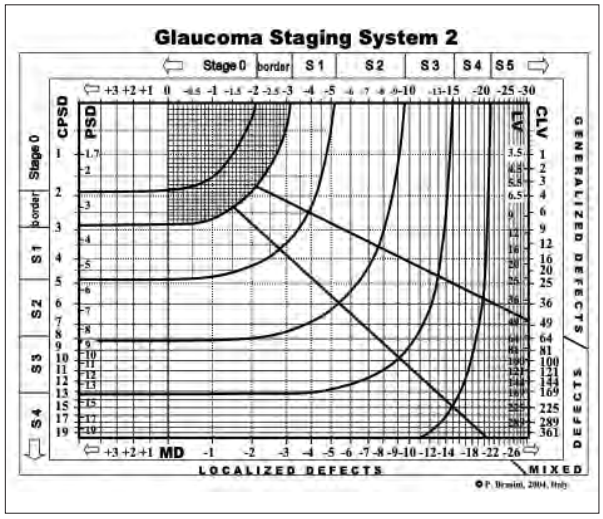

Figura 13. Glaucoma Staging System 2 (da Brusini et al[37])

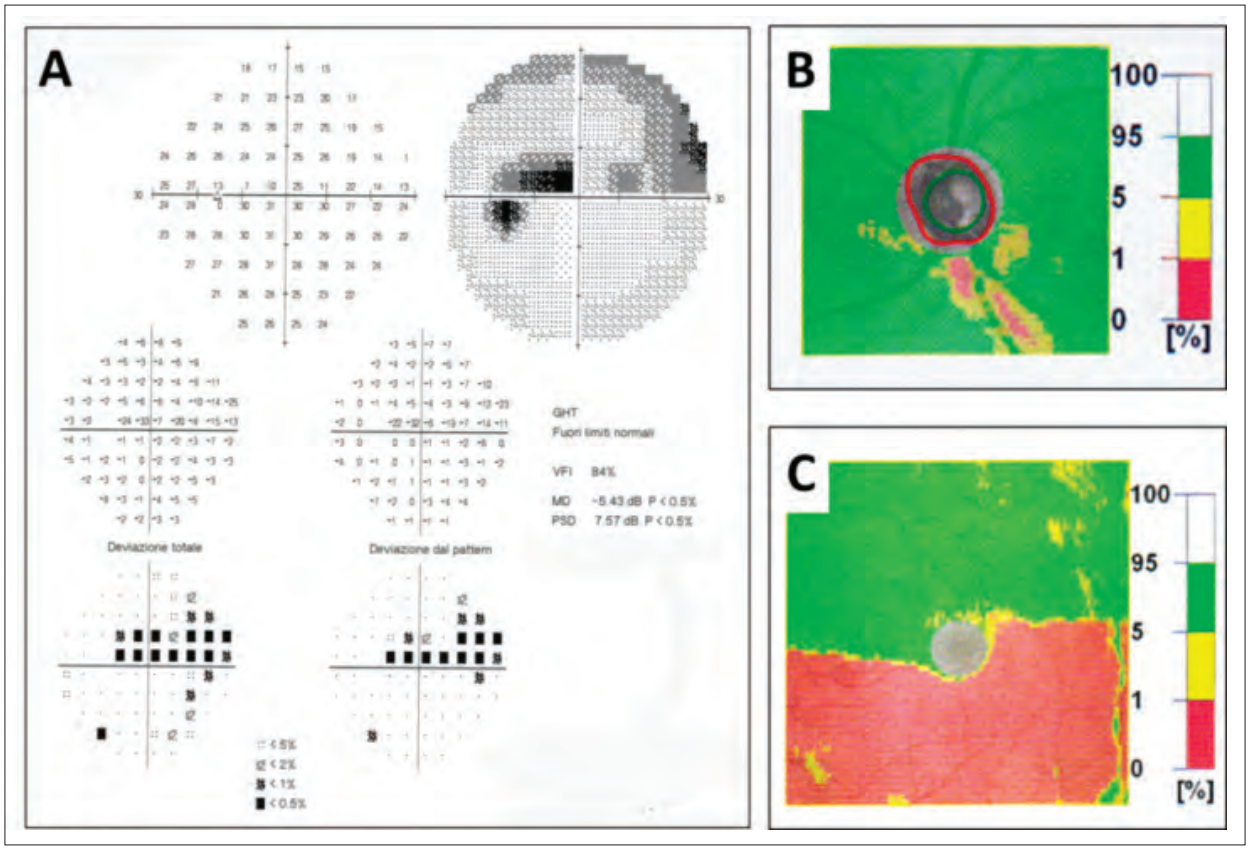

Figura 14. Profondo scotoma fascicolare con minaccia del punto di fissazione (A), associato a un modesto danno alle fibre nervose (B); l'analisi delle cellule ganglionari maculari mostra un marcato danno nel settore inferiore, con buona corrispondenza con l'esame del campo visivo.

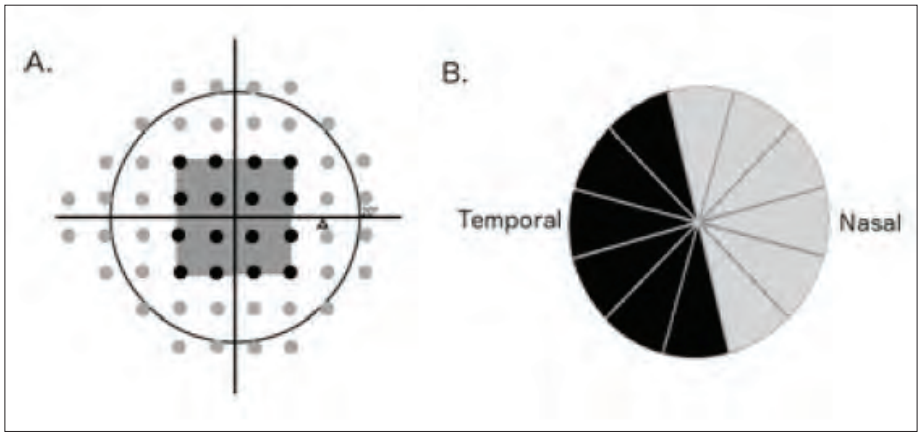

Figura 15. La misurazione dello spessore delle cellule ganglionari viene eseguita su un'area che comprende i 10° centrali (punti neri). L'area di misurazione, corrispondente alle fibre afferenti alla metà temporale della papilla (6 aree nere nello schema a settori) non segue precisamente ai meridiani orizzontale e verticale, ma viene esplorata con una inclinazione temporale ed inferiore. (da Zhang et al[38])

66 anni è riportato in Figura 16.

Peraltro, il danno allo strato delle RGCs maculari pare associato alla qualità della vita e si correla alla visione in maniera più stretta rispetto alla misura dello spessore delle fibre nervose[39]. È stato anche dimostrato che un danno diffuso a livello delle stesse risulta significativamente associato ad una diminuita capacità visiva in

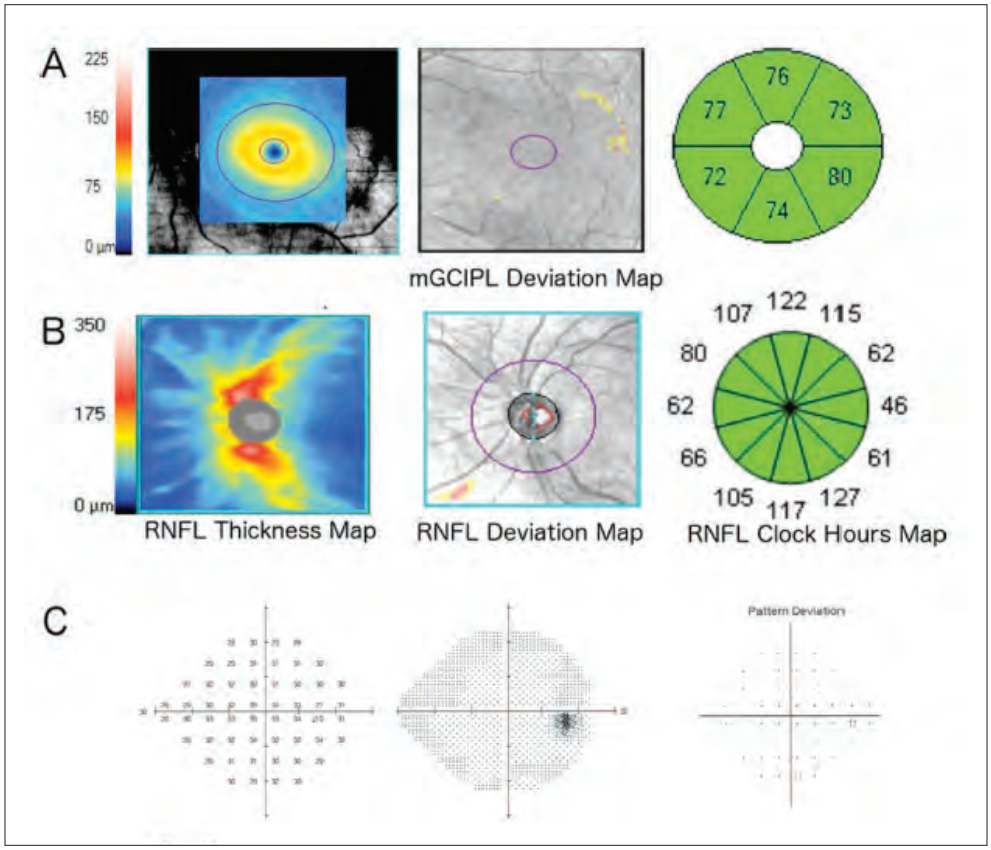

Figura 16. Reperto fisiologico per un soggetto sano di 66 anni relativo a: A) spessore dello strato delle cellule ganglionari + plessiforme interno; B) spessore dello RNFL; C) esame del campo visivo 24-2. (Da Zhang et al[38])

condizioni di bassa luminosità[40].

La disponibilità di dati normativi permette anche all'esaminatore non esperto di avere un'idea precisa del patrimonio sensoriale del paziente esaminato; inoltre, la possibilità di verificare i dati relativi agli elementi generatori (cellule ganglionari) ed a quelli di trasmissione (RNFL), congiuntamente al nomogramma OCT-GSS, che ci permette di inquadrare i parametri anatomici da essi forniti in stadi di diversa gravità, riduce il problema della soggettività dell'esame perimetrico. È inoltre utile ricordare, parlando ad esempio dell'effetto pavimento e degli artefatti OCT, che comunque è opportuno verificare che gli esami siano stati eseguiti in maniera metodologicamente corretta, ed esercitare sempre lo spirito critico nell'incasellare i dati in formule. Vogliamo infine ricordare che, oltre ad una verifica della correttezza dell'esame perimetrico nel sospetto di simulatori, gli esami descritti rimangono spesso l'unica possibilità di quantificare un danno in soggetti non collaboranti.

Al termine di questa trattazione sul glaucoma si forniscono due brevi spunti sui parametri da tenere in considerazione per una corretta interpretazione dell'esame del campo visivo e dell'OCT.

Per quanto riguarda infine la semeiotica strumentale avanzata, anche l'Angio-OCT può essere d'aiuto, in quanto una ridotta densità vasale nell'area peripapillare è risultata significativamente associata alla gravità del danno al campo visivo, indipendentemente dalle alterazioni strutturali presenti[41] (Figura 17).

Interpretazione dell'esame del campo visivo

Un momento particolarmente importante nella valutazione di un paziente glaucomatoso è rappresentato dall'interpretazione dell'esame perimetrico. Ogni esame del campo visivo, con

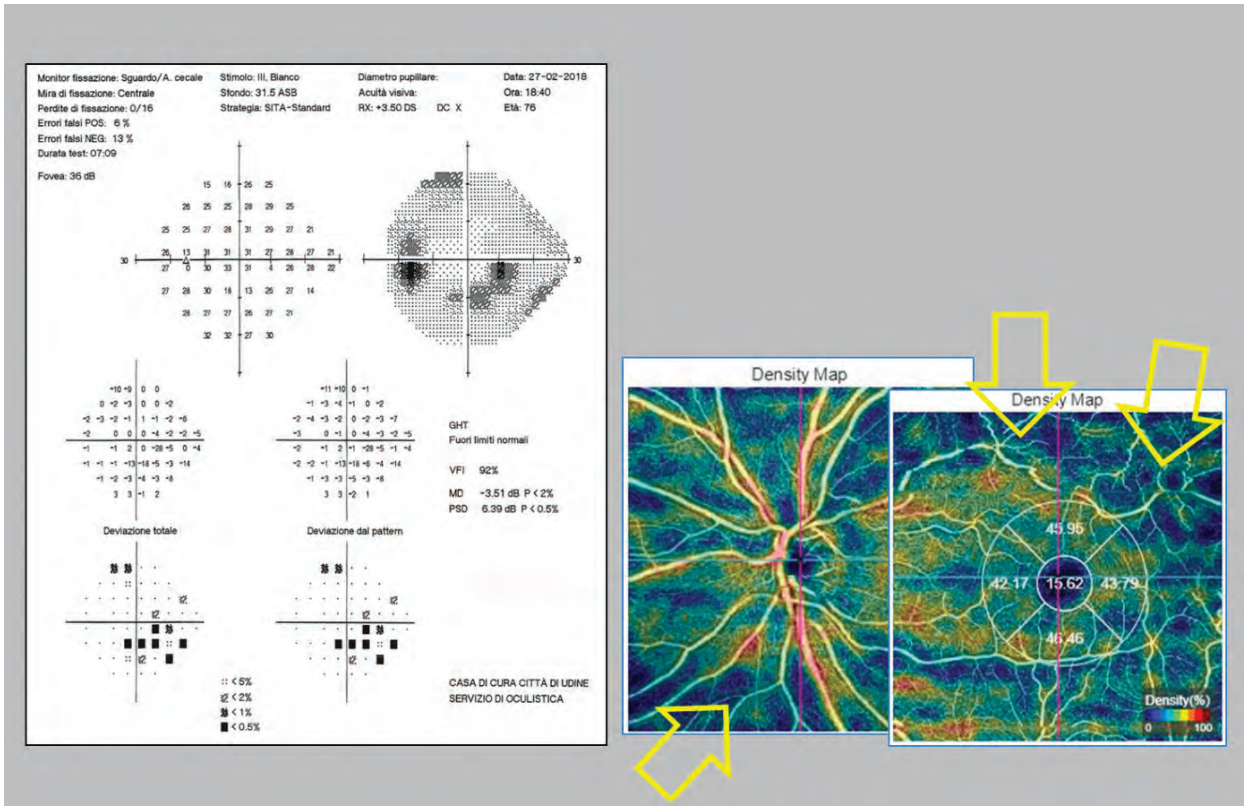

Figura 17. Aree di ipoperfusione peripapillare e maculare evidenziate con Angio-OCT (frecce) in un caso di glaucoma con difetto fascicolare inferiore al campo visivo.

qualsiasi tecnica sia stato eseguito, dovrebbe essere accompagnato da un referto completo e ben decifrabile.

Una corretta interpretazione deve prendere in considerazione e descrivere diversi punti:

1. attendibilità dell'esame, giudicata analizzando gli errori falsi positivi e falsi negativi e la percentuale di perdite di fissazione. Alcuni strumenti evidenziano la scarsa attendibilità dell'esame per mezzo di un messaggio di allerta. Se l'esame non è attendibile, questo va sempre evidenziato, evitando di interpretare dati che, oltre a non avere alcun interesse, porterebbero a giudizi erronei e fuorvianti;
2. la presenza di eventuali artefatti che possono inquinare e disturbare una corretta interpretazione dell'esame perimetrico; qualora sussista un sospetto di questo tipo, è opportuno segnalarlo e consigliare di ripetere l'esame;
3. la presenza di difetti significativi del campo visivo: il giudizio viene formulato in base all'aspetto della scala di grigi e, soprattutto, osservando le mappe di probabilità statistica della total e pattern deviation. Anche il Glaucoma Hemifield Test del programma 24-2/30-2 del perimetro Humphrey è di grande aiuto per distinguere campo visivi con difetti significativi, anche minimi, da esami che presentano alterazioni aspecifiche.
   Meno importanti sono gli indici perimetrici che possono risultare normali in presenza di difetti molto lievi;
4. il tipo, la morfologia e la localizzazione dei difetti presenti: il difetto può essere generalizzato, localizzato o misto. La differenziazione può essere fatta in vari modi: a) confrontando la mappa della pattern deviation (dove sono evidenziati solo i difetti localizzati) con quella della total deviation (che mostra tutte le deviazioni rispetto al normale); b) prendendo in considerazione gli indici perimetrici (MD alterato e PSD normale = difetto generalizzato; MD normale o quasi e PSD nettamente alterato = difetto localizzato; MD e PSD anormali = difetto misto o ampio difetto localizzato); c) esaminando la curva di Bebie (uniformemente depressa in caso di difetto generalizzato; con brusca caduta della sua parte destra in caso di difetto localizzato; entrambe le alterazioni in caso

di difetto misto); d) utilizzando il Glaucoma Staging System, che, impiegando i due indici perimetrici principali (MD e CPSD o CLV), differenzia nettamente i tre tipi di difetto (in alto i difetti generalizzati, in basso a sinistra i difetti localizzati, al centro i difetti misti).
È inoltre utile descrivere la morfologia del difetto (difetto fascicolare, scotoma paracentrale isolato, salto nasale, ecc.) e la sede (centrale o periferico; quadrante, emicampo, ecc.) dove si trova localizzato.

5. La gravità dei difetti; esistono vari metodi di stadiazione: a) lo score AGIS, che si ottiene sommando secondo uno schema prefissato i punti risultanti dalla presenza di difetti significativi in varie aree del campo visivo; il punteggio va da 0 a 20 e serve a suddividere il danno in 5 stadi di crescente gravità; b) il metodo di Hodapp-Parrish-Anderson, che distingue i difetti in iniziali, moderati e severi, prendendo in considerazione il valore di MD (<-6 dB, fra -6 e -12 dB, >-12 dB), la percentuale di punti alterati con p<5% (<25%, <50% e >50%) nella mappa della pattern deviation e la vicinanza di un difetto profondo al punto di fissazione; c) il Glaucoma Staging System, che suddivide i difetti in 5 stadi (dallo stadio 0 = campo visivo normale, allo stadio 5 = isolotti di sensibilità residua).

È importante ricordare che un difetto, per essere considerato significativo, deve essere riproducibile ad un secondo (meglio se anche ad un terzo) esame.

Interpretazione di un esame OCT

Presupposto per una corretta interpretazione di un OCT è la perfetta esecuzione dell'esame. Ad esempio, non tutti gli esaminatori controllano la corretta centratura del disco ottico nel circolo di fede (un decentramento può fornire misurazioni anche lontane dalla realtà) e/o la fedele riproduzione della sua posizione in esami successivi; o che le linee che definiscono le interfacce tra l'RNFL e lo strato delle cellule ganglionari, e tra l'RNFL e l'interfaccia vitreo-retinica, siano effettivamente allineate con le interfacce stesse: un errore della funzione di segmentazione, dovuto ad un'immagine poco a fuoco, o di cattiva qualità, o decentrata, o a presenza di atrofia corioretinica peripapillare o di membrane epiretiniche estendentisi all'area peripapillare, può trarre in inganno e generare interpretazioni anche molto lontane dalla realtà (con conseguenti discrepanze con i dati campimetrici).

Per interpretare correttamente un esame OCT in un paziente affetto da glaucoma è necessario:

– Sapere quale protocollo di scansione è stato utilizzato
– Conoscere le capacità diagnostiche e i limiti dell'OCT impiegato
– Identificare i possibili fattori di confondimento
– Utilizzare sempre il buonsenso.

Ogni esame OCT deve essere refertato da un medico oculista, tenendo conto dei seguenti punti (Figura 18):

- Qualità dell'immagine (forza o intensità del segnale): è fondamentale disporre di esami di buona qualità; i valori di riferimento variano da strumento a strumento
- Presenza di artefatti:
  – Occhio secco
  – Cataratta
  – Corpi mobili endovitreali
  – Distacco posteriore di vitreo
  – Ammiccamento durante la scansione
  – Artefatti di movimento
  – Allineamento non corretto (immagine troncata)
  – Errori di segmentazione
- Presenza di difetti delle fibre nervose attribuibili al glaucoma; le mappe di deviazione dal normale forniscono un notevole aiuto nell'evidenziare un'eventuale perdita di fibre nervose
- Localizzazione e gravità del danno; l'OCT Glaucoma Staging System può essere d'aiuto
- Eventuale progressione del danno rispetto a precedenti esami; esistono appositi software per l'analisi della progressione, ma mancano validazioni a lungo termine.

Maculopatie

Nella trattazione del glaucoma, si è visto come la storica concentrazione di sforzi su aspetto e quantità residua del milione circa di assoni che costituiscono il nervo ottico, e che provengono ciascuno da un campo recettivo, si stia arricchendo della valutazione delle cellule ganglionari retiniche (RGC), gli elementi generatori

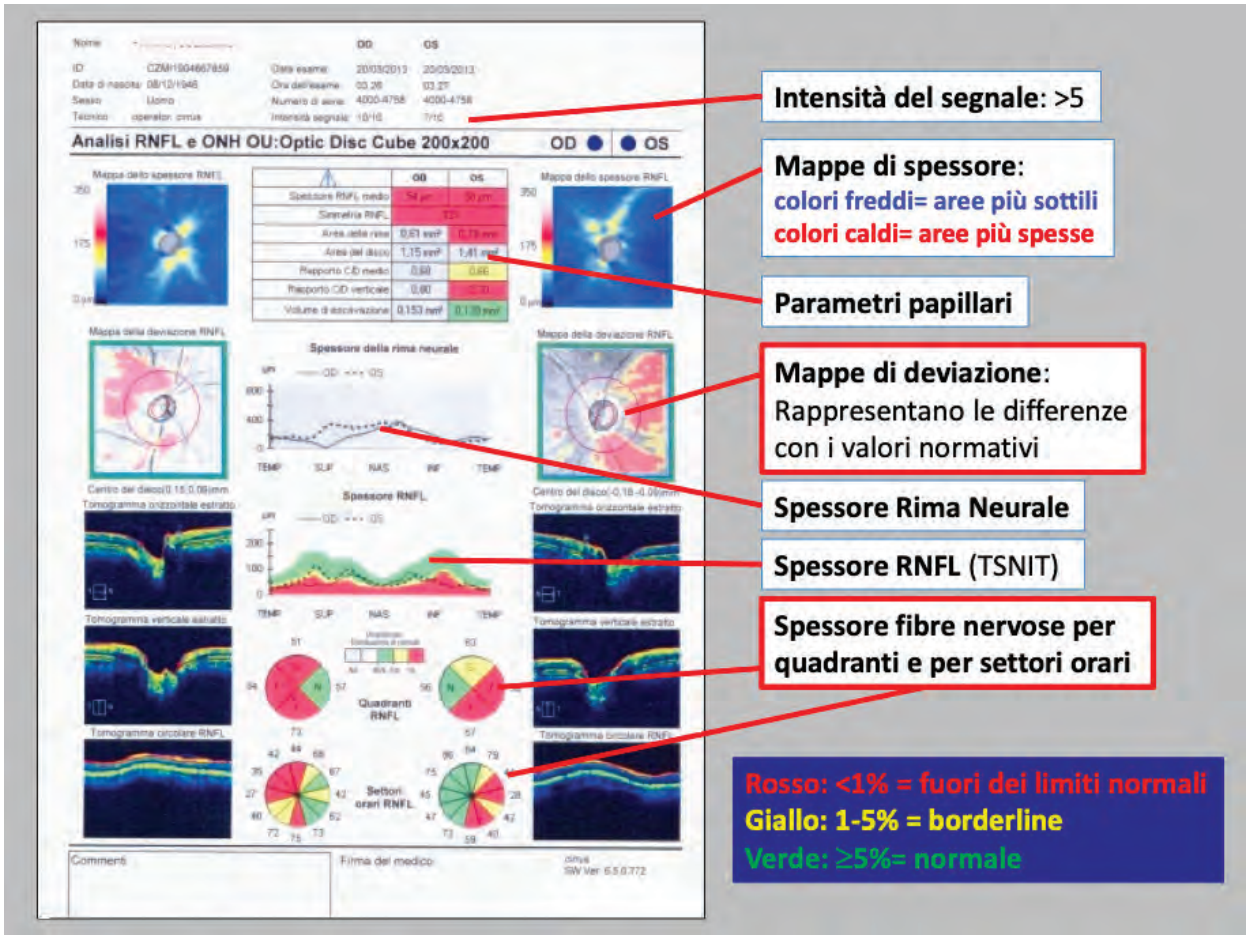

Figura 18. Output di un esame OCT per lo studio delle fibre nervose; i rettangoli in rosso evidenziano i parametri più importanti per l'interpretazione dell'esame.

delle fibre nervose stesse, in sede maculare; la ricerca, peraltro, inizia a dare importanza, nella diagnostica del glaucoma, anche alle condizioni degli strati profondi retinici, così da compiere passi sempre più veloci verso una trattazione più "olistica" della patologia.

L'equazione una fibra = una cellula gangliona-re = un campo recettivo ci induce a pensare la retina come un tappeto di campi recettivi, ognuno dei quali è portavoce di un diverso numero e proporzione di elementi recettoriali e di trasmissione, e tale immagine ci è utile per affrontare meglio la correlazione anatomo-funzionale tra un quadro patologico retinico ed il corrispondente danno. Tenere in considerazione questo aspetto diventerà sempre più importante per comprendere a fondo la fisiologia della visione: un recente studio[42] conclude che, in occhi normali, quantità e qualità della visione sono direttamente proporzionali allo spessore OCT del complesso Strato Plessiforme Interno-RGC, e suggerisce che i due parametri visivi siano legati, pertanto, alla quantità di RGC per unità di superficie maculare.

Naturalmente, questa semplificazione non tiene conto della varietà degli stimoli (luminanza, cromatismo, orientamento) e delle diverse caratteristiche di percezione (quella periferica è più grossolana, utile per la categorizzazione di un'immagine, ma non per definirne i dettagli[43,44]), né del processamento postretinico fino alla corteccia associativa che le immagini subiscono: da ciò discende che non sempre – e soprattutto in condizioni patologiche – la corrispondenza tra la sensibilità potenziale di un sito retinico e la sua prestazione funzionale è perfetta[45], e ciò tanto più quanto più ci si allontana dalla fovea.

I nostri studi e la vita professionale ci hanno insegnato, inoltre, che la visione è un fenomeno con forte componente cognitiva: la nostra

esposizione si propone di fornire strumenti di valutazione legati alla funzione del sistema di ricezione e trasmissione dell'immagine, e non alla sua elaborazione cognitiva; lo scopo, infatti, non è rifondare sociologicamente e giuridicamente la valutazione dei deficit visivi, ma esclusivamente fornire strumenti per potersi orientare con razionalità sul funzionamento (residuo) del sistema visivo anche nei casi nei quali le capacità cognitive non possono essere utilizzate (es. demenza) o vengono utilizzate male (es. simulatori).
Se ad una lesione corrisponde un deficit, per ottenere una soddisfacente correlazione anatomo-funzionale dobbiamo:
– Localizzare il danno
– Quali-quantificare il danno

Localizzazione del danno

Le dimensioni dei campi recettivi aumentano con l'allontanarsi dalla fovea, per il fatto che più recettori ed elementi di trasmissione (tra essi sono compresi anche gli elementi di sostegno) convergono su una singola RGC. Nella fovea non troviamo RGC (spiazzate oltre il clivo foveale), ma solo coni, garantendo così la migliore risoluzione ottica con il minor numero di elementi cellulari; oltre il clivo foveale e verso la periferia esiste una corrispondenza topografica tra la localizzazione delle RGC e dei relativi campi recettivi[46,47] (Figura 19).
La densità e le dimensioni dei campi recettivi (e quindi delle RGC) per unità di superficie retinica determinano il potere risolutivo della retina in un certo suo punto. Partendo dal principio (ampiamente discusso in precedenza) per il quale per riconoscere un oggetto non completamente uniforme (es. una lettera dell'alfabeto) se ne devono poter distinguere i dettagli (che generalmente hanno luminanze anche di poco diverse uno dall'altro), se la proiezione angolare sulla retina dell'oggetto comprenderà molti campi recettivi piccoli, ciascuno di questi ne riceverà un dettaglio ed ogni assone porterà tale dettaglio al cervello, che potrà ricostruire la forma dell'oggetto; se la dimensione angolare comprenderà invece, ipoteticamente, un solo campo recettivo grande, questo coglierà la media delle luminosità di ciascuno dei dettagli, e non sarà possibile distinguerli all'interno dell'oggetto stesso, in quanto una sola sarà l'informazione in uscita (un solo assone verso il nervo ottico).
L'acutezza visiva di discriminazione è, quindi, progressivamente decrescente dalla fovea verso la periferia[48] (Figura 20), ciò che siamo abi-

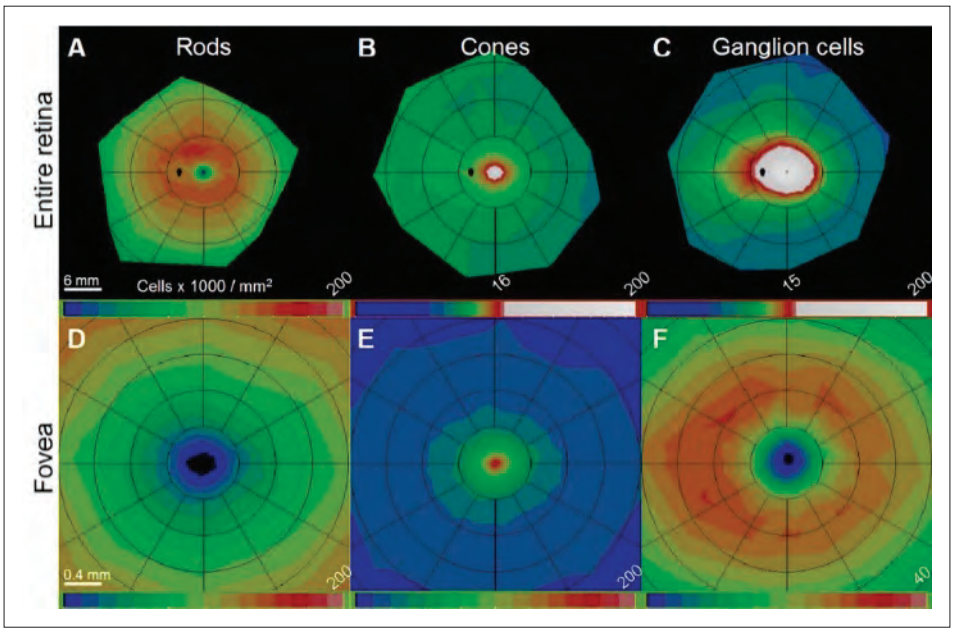

Figura 19. Rappresentazione in scala lineare (A, D, E, F), e non lineare per rappresentare tutta l'estensione retinica (B e C), in un occhio umano sinistro di: A,D = bastoncelli; B,E = coni; C,F = cellule ganglionari. Da Quinn et al[47]

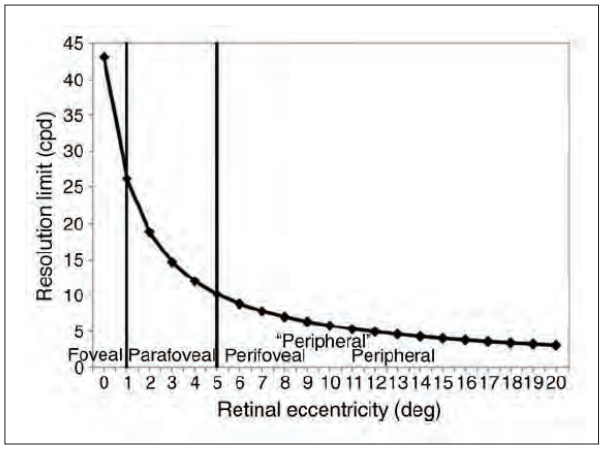

Figura 20. Capacità discriminativa (potere risolutivo) della retina dalla fovea verso la periferia. Da Larson e Loschky[48]

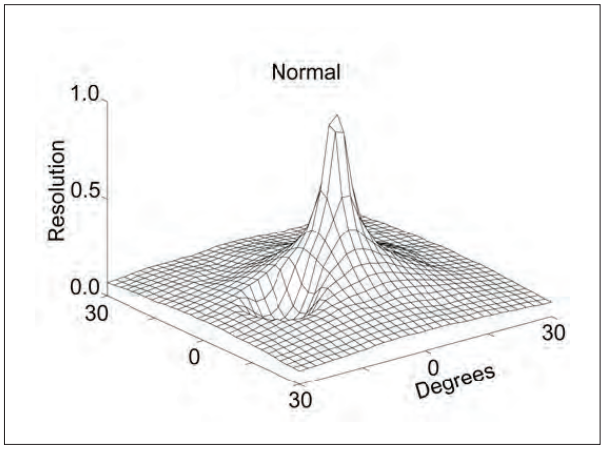

Figura 21. L'"isola della visione". Da Perry e Geisler[49]

tuati a visualizzare come l'"isola della visione" (Figura 21), che non è altro che l'estrapolazione tridimensionale dell'immagine in figura 20.
Da tale constatazione, e dalla prima pubblicazione di Antsis del 1974[50] sono nate numerose pubblicazioni[51-56], che hanno quantificato tale decremento centrifugo (fino ad arrivare alla proposta di una formula per la quale il visus si ridurrebbe di un fattore di 1/1.2, ovvero andrebbe moltiplicato per 83,33%, per ogni grado di allontanamento dalla fovea[57]), e che hanno dimostrato una sostanziale sovrapponibilità dei risultati (in Figura 22 si riporta un esempio).
Alla luce delle suesposte considerazioni topografiche, per conferire un valore anatomo-funzionale utile a queste osservazioni non si può prescindere dalla conoscenza delle dimensioni della retina centrale, soprattutto angolari: ciò ci permette, già all'esame oftalmoscopico, di correlare con buona approssimazione un deficit funzionale alla estensione anatomica della lesione, o estrapolarne uno in caso di pazienti non collaboranti o simulatori, o comunque quando un visus o un campo visivo "non ci convincono".
Per la valutazione della distanza angolare dal centro della fovea ci è di particolare ausilio la possibilità di definire topograficamente la posizione della papilla, che è a circa 15° di distanza dalla fovea stessa. Riscontriamo tale dato anche nella grafica del campo visivo computerizzato, dove la macchia cieca fisiologica viene rappresentata appunto a circa 15° dal punto di fissazione in un bulbo di dimensioni standard.
Altro utile parametro ci è fornito dall'angolo di campo compreso nelle fotografie del fondo oculare: generalmente i retinografi riprendono un'estensione angolare della retina di 40-45°, e possiamo verificare che solitamente le arcate vascolari temporali principali (non la sopra- e sottomaculare secondarie) sono ai bordi, e comunque comprese, in questa estensione verticale (Figure 23 e 24).
Ovviamente, la regola va intesa con elasticità, in quanto non siamo tutti esattamente uguali nella grandezza della papilla, nella posizione della fovea relativamente a questa, e soprattutto nella distribuzione dei vasi; di questo aspetto va tenuto sempre conto, sia nell'esame oftalmoscopico che nell'attribuire dimensioni soprattutto lineari su immagini del fondo: lenti per oftalmoscopia diverse forniscono ingrandi-

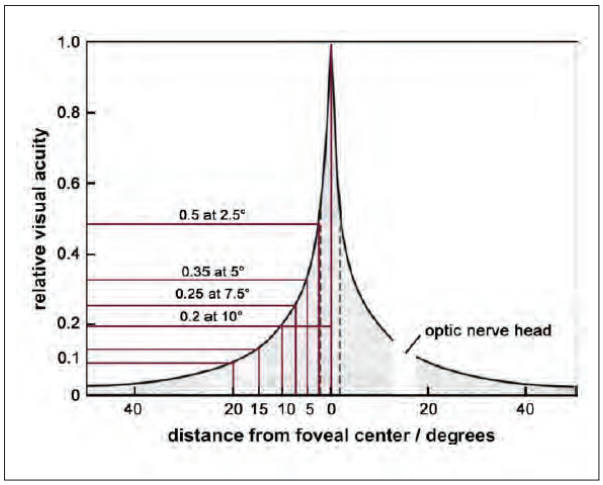

Figura 22. Andamento dell'acutezza visiva potenziale secondo varie distanze angolari dal centro della fovea. Da Rawer et al[52]

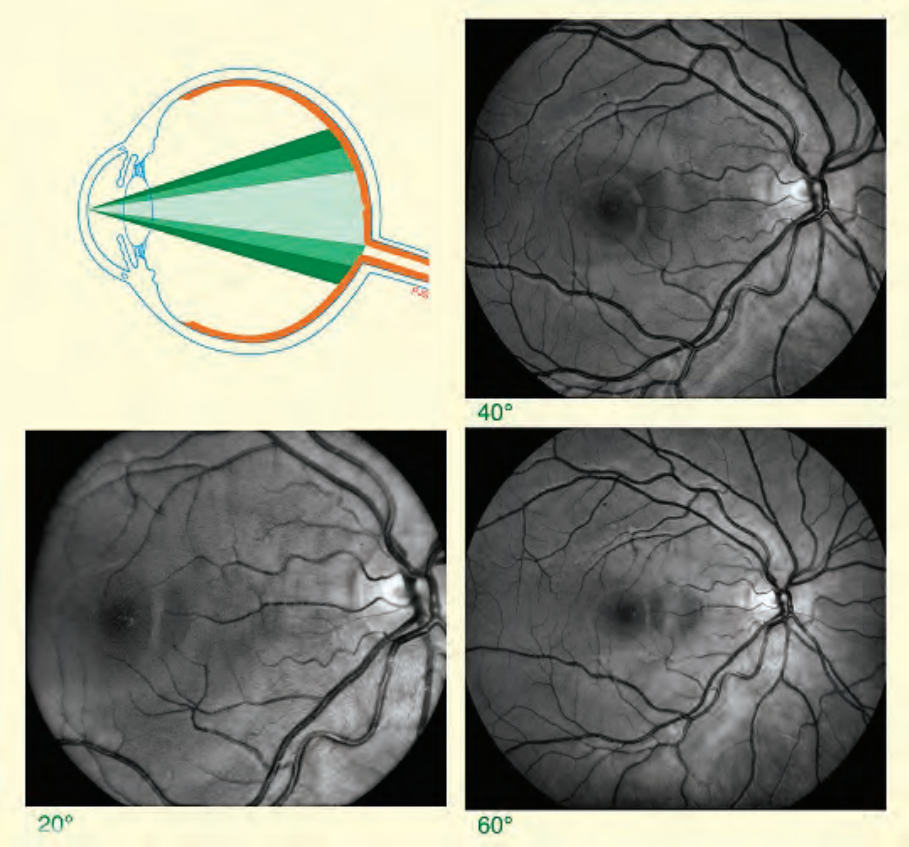

Figura 23. Differente estensione angolare dell'immagine retinografica. Da Saine e Tyler[58,59]

menti diversi, e bulbi di diversa lunghezza forniscono dimensioni angolari differenti, a parità di grandezze e distanze lineari reali tra le strutture anatomiche. Ma la correlazione riportata permette di evitare grossolani errori di valutazione: in letteratura sono riportati numerosi esempi[44,60] che dimostrano che aree di atrofia maculare anche estese permettono acutezze visive superiori ad un ventesimo, che attualmente rappresenta lo spartiacque tra cecità parziale e ipovisione grave secondo la legge 138/01.

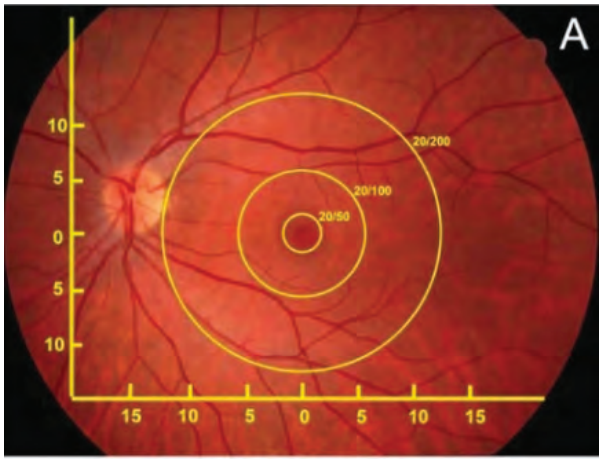

Figura 24. Proiezione sulla superficie del polo posteriore delle acutezze visive potenziali in dipendenza dalla distanza angolare dal centro della fovea. Da Birch e Liang[53]

La deduzione – da prendere però con ragionevole cautela! - di una corrispondenza anatomo-funzionale basata sulle dimensioni della lesione può essere, in gran parte dei casi, già formulata con il solo esame oftalmoscopico. I limiti di questo nelle situazioni più difficili sono ben noti: la valutazione in sé, che spesso avviene per paragone con le strutture vicine considerate sane, e le variazioni di spessore di modesta entità non sempre correttamente apprezzabili[61]; ma la diagnostica strumentale fornisce apparecchi e database normativi di riferimento che permettono di confortare la valutazione oftalmoscopica e di approfondire alcuni dettagli, spesso non percepibili all'esame clinico, con l'utilizzo di prestazioni ambulatoriali di minimo impegno per il paziente, ed attualmente alla portata della totalità o quasi delle strutture ospedaliero/universitarie e di molte strutture territoriali: la fotografia del fondo in autofluorescenza (FAF) e l'OCT. La

tecnologia ci ha recentemente arricchiti anche di un'altra potentissima arma diagnostica, l'angioOCT, che, rilevando strutture in movimento (il sangue in vasi fisiologici o patologici), fornisce immagini sempre più sovrapponibili alla classica angiografia a fluorescenza pur senza invasività; ma la metodica esula dallo scopo di questa trattazione, e si rinvia a testi con finalità più prettamente clinico-terapeutiche per il suo approfondimento.

Quali-quantificazione del danno

Una volta delimitata l'area mal- o non funzionante ed impiantata una correlazione angolare che ci suggerisca - secondo le considerazioni topografiche esposte - quale possa essere il visus residuo potenziale, dobbiamo capire se l'inattivazione anatomica delle strutture recettoriali e di trasmissione sia parziale o totale, o un misto delle due. Le notizie anatomo-cliniche riportate successivamente non pretendono di fornire una capacità diagnostica tale da fronteggiare le scelte diagnostiche ed eventualmente terapeutiche più adatte a qualsiasi quadro morfologico, ma vogliono semplicemente costituire uno strumento per orientare l'interpretazione di un quadro oftalmoscopico ed OCT.

Non tutte le singole lesioni istologiche hanno lo stesso impatto sul visus, e per avere una ragionevole idea dell'entità della prestazione funzionale, valutazione istologica e dimensionale devono procedere di pari passo.

Degenerazione Maculare Senile Atrofica (Atrofia Geografica, AG)

Questa forma di maculopatia può creare dei problemi nella verifica della corrispondenza anatomo-funzionale per la sua peculiare storia clinica: spesso i pazienti pongono in atto (autonomamente o mediante la riabilitazione visiva) strategie adattive, ricreando un punto di fissazione (PRL, Preferred Retinal Locus) non più foveale e con localizzazione variabile da soggetto a soggetto,[63] e tale situazione, ben verificabile con la microperimetria nei soggetti collaboranti, può trarre in inganno: in lesioni piccole e lentamente progredite, un nuovo PRL può fornire capacità visive imprevedibili se ci si attiene agli schemi topografici sopra riportati. In letteratura sono disponibili studi che correlano l'ampiezza delle aree di AG all'acutezza visiva: in Sunness[64], ad esempio, troviamo che aree di AG comprese tra 10 e 12 mm^2 (un esempio in Figura 26) permettono un visus superiore ad 1/10. Peraltro, in generale il visus decresce con l'allargarsi dell'area atrofica[65]; per questi motivi, ai fini di una correlazione anatomo-funzionale la più accurata possibile, si rende necessaria la possibilità di definire quest'ultima correttamente.

La fotografia del fondo in autofluorescenza (FAF) è una metodica che si basa appunto sulle caratteristiche di emissione luminosa di pigmenti retinici (fluorofori) che, stimolati da lunghezze d'onda specifiche, riemettono luce ad una differente specifica lunghezza d'onda. L'impiego più ampio è rappresentato dalla luce eccitante blu (BAF, Blue AutoFluorescence), adatta a stimolare la lipofuscina, che è localizzata nelle cellule dell'EPR quale parte integrante del loro metabolismo. Più recentemente, sono stati introdotti apparecchi che utilizzano il vicino infrarosso (near-infrared) per stimolare la melanina[66], o la luce verde (descritta più avanti). La FAF fornisce una delimitazione molto precisa delle aree atrofiche, che appaiono ipoautofluo-

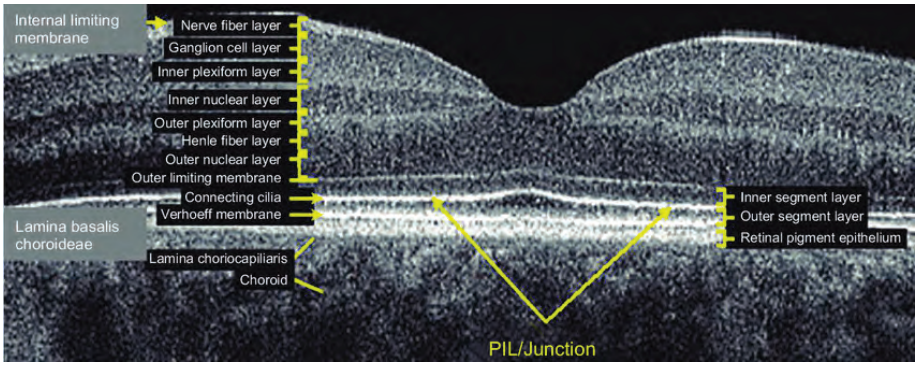

Figura 25. Istologia maculare all'OCT. Da Zaharove e Sherman[62]

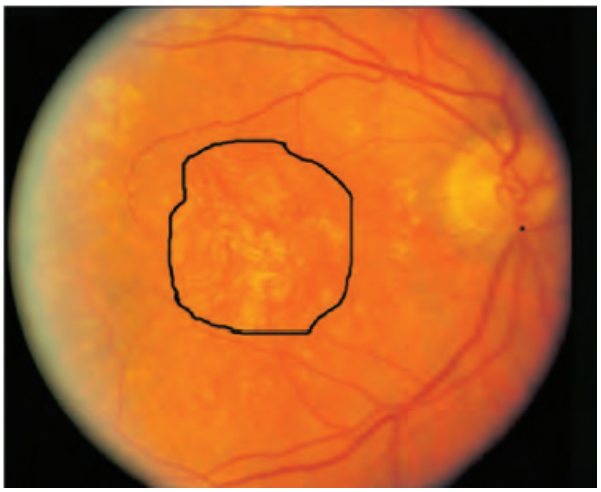

Figura 26. Area di atrofia geografica di 11.2 mm^2. Da Sunness et al[64]

rescenti (in quanto prive di cellule dell'EPR e, pertanto, della lipofuscina in esse contenuta), e sono eventualmente circondate da zone di iperautofluorescenza, che esprimono aree di EPR in sovraccarico metabolico e colme di lipofuscina, destinate a divenire atrofiche[65,67,68], con progressione variabile secondo l'aspetto morfologico[69]. L'OCT mostra con il necessario dettaglio le aree di assenza o marcata sofferenza degli strati retinici esterni (strato nucleare esterno, membrana limitante esterna, segmenti fotorecettoriali interno ed esterno, membrana di Bruch, EPR), e visualizza con perfetta corrispondenza i margini delle aree atrofiche, dando un significato istologico ai sottotipi morfologici riscontrati alla FAF[70,71].

Un parametro al quale va posta la massima attenzione è il risparmio foveale: la presenza di tessuto residuo centrale, anche se circondato da un'area ipo/atrofica ipo- o non vedente, permette un visus a volte anche molto elevato[72]. Nel sospetto di risparmio foveale può essere utile eseguire un esame in FAF, ma ancora meglio con una lunghezza d'onda di eccitazione diversa, verde e non blu (GAF, Green Auto-Fluorescence): tale esame permette di superare il problema legato allo schermo all'autofluorescenza che la luteina maculare esercita sull'EPR con l'esame in BAF: la GAF permette, pertanto, di verificare con maggiore affidabilità la vitalità di aree foveo-perifoveali, che alla BAF potrebbero sembrare atrofiche perché con autofluorescenza schermata[73]: il significato della differenza è evidente nelle condizioni nelle quali la valutazione morfologica (apparente atrofia foveo-perifoveale all'oftalmoscopia ed alla BAF) mal si correla alle abilità visive residue del paziente (buon visus centrale), soprattutto in fase valutativa medico-legale.

Nell'AG, tra le informazioni fornite dall'OCT, lo spessore maculare non è un parametro di sicura affidabilità per desumere il visus, anche a causa della ricordata frequente acquisizione di una fissazione eccentrica da parte dei pazienti, che rende difficile la correlazione tra uno spessore rilevato in un punto e la presunta localizzazione della fovea in quel punto[61]; l'OCT stesso si rivela peraltro di gran conforto alla valutazione anatomo-funzionale, mostrando lo stato anatomico delle strutture maculari predittive di funzionalità visiva di cui si parlerà più avanti[60]. È opportuno ricordare che la verifica istologica è fondamentale in sede prognostica (e, quindi, anche valutativa medico-legale), in quanto componenti passibili di modifica nel tempo, naturalmente o con terapia (es. edema, emorragie, essudati duri) possono corrispondentemente determinare una variazione della funzione: è consigliabile, in tali casi, suggerire una sorta di "follow-up" medico-legale (in pratica, una "rivedibilità" del soggetto a congrua distanza di tempo) per valutare la nuova prestazione visiva: concettualmente, si tratta di una situazione analoga al periziando per cecità civile con una cataratta evoluta, che può indurre un visus non superiore ad 1/20 (e, quindi, indennizzabile secondo la L. 138/01), ma che, se operata, può far recuperare un visus anche pieno e comunque non più indennizzabile.

Degenerazione Maculare Senile Neovascolare

In questa forma, il sovvertimento delle strutture retinocoroideali offre quadri decisamente più variabili e stavolta, nello stabilire una corretta correlazione morfo-funzionale, occorre porre attenzione, aiutandosi con esami OCT possibilmente multiscansione, alle componenti della lesione: Hogg et al[54] riportano interessanti osservazioni sull'impatto delle singole lesioni istologiche sul visus, concludendo che la fibrosi - soprattutto foveale e fino alla cicatrice disciforme - ha l'effetto più devastante, seguita dall'atrofia, che può però preservare - se incompleta - una certa funzione residua; la

presenza di sangue, essudati duri ed edema determina una riduzione visiva di entità varia, ma comunque minore. Keane et al[74] propongono conclusioni sostanzialmente sovrapponibili, affermando che il maggior impatto sul visus è fornito dalla quantità di tessuto sottoretinico neoformato e, ancor più, dalla perdita fotorecettoriale: una macula con retina assottigliata (a spese soprattutto degli strati esterni) e poco liquido può fornire prestazioni peggiori di una edematosa, ma con strutture più conservate, e lo spessore e/o il volume di liquido intraretinico non sono linearmente correlati alla prestazione visiva; peraltro, la presenza di liquido intraretinico affliggerebbe il visus maggiormente rispetto al liquido sottoretinico[75]. In tempi recenti si è definito il SHRM (Subretinal HyperReflective Material), materiale iperriflettente sia solido che fluido, compreso tra la neuroretina e l'EPR (e spesso non distinguibile da quest'ultimo all'OCT), il cui spessore ed estensione appaiono correlati sia all'entità del calo visivo che all'andamento dello stesso con i trattamenti intravitreali[76,77]. L'incidenza del SHRM sul visus rafforza l'ipotesi fisiopatologica che il calo del visus sia legato alla scomparsa dei fotorecettori, ma anche alla loro inattivazione funzionale per cessazione di fornitura di materiale nutritivo proveniente dalla coriocapillare, quando è presente tessuto interposto tra le due strutture.

Edema maculare diabetico

La correlazione tra spessore maculare centrale e visus, nonostante il suo diffuso impiego nei grandi studi clinici, è debole[78-81]. Questo aspetto va tenuto presente in fase di valutazione, in quanto non sempre, come ricordato anche nel caso della degenerazione maculare senile, avere una macula rigonfia significa necessariamente aver perso molto visus. Piuttosto, assieme allo spessore, occorre porre particolare attenzione (come ricordato a proposito dell'istologia della lesione nel caso della Degenerazione Maculare Senile Neovascolare) a predittori di visus facilmente identificabili all'OCT, con scansioni singole o, meglio, multiple, che ne permettono una valutazione di tipologia ed ampiezza.

Si è recentemente attribuita importanza, quali predittori di acutezza visiva, ai seguenti fattori:

– Complesso di alterazioni OCT denominato DRIL (Disorganization of the Retinal Inner Layers), ovvero la scomparsa di una o più interfacce identificabili tra il RNFL, il complesso RGC-IPL (strato plessiforme interno), lo strato nucleare interno INL e lo strato plessiforme esterno OPL[82-84]. Pelosini[85] ha riportato una forte correlazione tra quantità di tessuto residuo tra l'IPL e l'OPL ed il visus: istologicamente, la DRIL appare correlata alla perdita di cellule orizzontali, bipolari od amacrine[82]. Per fornire un correlato pratico di tali osservazioni, Das[86] riporta che ogni 100 micron di estensione del DRIL all'OCT si determina un calo visivo di circa 6 lettere (poco più di una linea nell'ottotipo ETDRS);
– Edema negli strati esterni: è stata riportata una correlazione significativa tra la presenza di cisti nello strato nucleare esterno (ONL) e funzione visiva, significativa per quelle di grandi dimensioni e non altrettanto per cisti piccole, presenza di essudati duri o un semplice aumento di spessore dello strato stesso[87-89];
– Conservazione dei setti tra le cisti: in caso di edema cistico, i setti tra le cisti corrispondono a cellule di Müller, implicate in sostegno, nutrizione e mantenimento della corretta idratazione degli elementi retinici[90]. È stato verificato[86] che la conservazione dei setti intercistici (visibile all'OCT) permette il mantenimento di un visus migliore;
– Estensione della scomparsa della membrana limitante esterna (ELM, la giunzione tra le cellule di Müller ed i fotorecettori)[91-93];
– Integrità della giunzione tra segmento interno ed esterno (IS/OS) dei fotorecettori, detta anche "zona ellissoide" (EZ), che rappresenterebbe la vitalità del segmento esterno dei fotorecettori[88,94,95];
– La quantità di corpi iperriflettenti intraretinici (Hyperreflective Foci, HF) negli strati esterni sarebbe correlata alla funzione visiva[96]; la loro presenza testimonierebbe una certa vitalità dei fotorecettori[97], in quanto è stato riportato che trattamenti intravitreali hanno miglior risultato in edemi con presenza di HF rispetto ad altri dove gli HF sono assenti[98];
– Presenza di fluido sottoretinico: è stato riportato un calo visivo in pazienti con accumulo cronico di liquido subneuroepiteliale, con danno fotorecettoriale; l'identificazione

di tale reperto può sfuggire all'esame fluorangiografico, ma non all'OCT, e ciò deve anche far riflettere sul fatto che, a volte, la fluorangiografia può non spiegare dei cali di visus[87,99].

Oltre alla degenerazione maculare senile ed alla maculopatia diabetica, le condizioni degli strati retinici esterni (prevalentemente dei fotorecettori) sono state studiate e correlate alla prestazione visiva anche nella trombosi venosa retinica centrale (nella quale si conferma la scarsa correlazione tra spessore foveale e visus[100], e viene riportata una correlazione tra visus ed entità della DRIL[101]), nel distacco di retina macula-off operato, nella foveoschisi miopica, nella schisi maculare, nella corioretinopatia sierosa centrale cronica, nella retinite pigmentosa. Un panorama esauriente delle lesioni istologiche nei diversi quadri è riportato da Saxena et al[102].

Le notizie fornite relativamente alle varie strutture implicate nei principali quadri patologici hanno lo scopo di fornire all'Oculista, soprattutto in sede medico-legale, un riferimento utile per meglio capire quanto possa essere compromessa la funzione di una porzione retinica che dimostri sofferenza in uno o più dei suoi strati; appare evidente che quadri anche apparentemente molto deteriorati, come l'aumento dello spessore maculare, possono perdere importanza a favore di modificazioni più sottili, spesso concentrate negli strati retinici esterni.

L'analisi di un esame OCT – pur se, a volte, strutture dense quali essudati duri o sangue possono rendere difficile o impossibile la visualizzazione degli strati più profondi – rappresenta un passaggio che integra l'oftalmoscopia, sempre fondamentale; altrettanto importante è la corretta richiesta ed esecuzione, in quanto, come emerge dalla trattazione, è molto frequente la necessità di avere un esame con più scansioni, che ci aiuta anche a definire, oltre all'entità del danno, anche la sua estensione angolare.

Ruolo dell'elettrofisiologia

Gli esami elettrofunzionali valutano in maniera oggettiva la funzionalità, o le eventuali disfunzioni, delle differenti strutture che compongono la via nervosa visiva (retina, nervo ottico, vie ottiche).

Fra i vari esami elettrofunzionali rivestono particolare importanza l'Elettroretinogramma (ERG), per lo studio delle varie componenti retiniche, ed i Potenziali Evocati Visivi (PEV), per lo studio delle vie ottiche.

L'Elettroretinogramma (ERG)

L'Elettroretinogramma (ERG) è la risposta bioelettrica retinica ad uno stimolo visivo, sia esso costituito da un flash di luce stroboscopica o da un monitor televisivo, in cui sono presenti una serie di esagoni bianchi e neri che si alternano in modo cadenzato nel tempo (stimolo multifocale) o barre o scacchi bianchi e neri che si alternano in modo cadenzato nel tempo (pattern).

L'ERG da flash e l'ERG multifocale (mfERG) sono espressione della funzionalità degli strati retinici più esterni (epitelio pigmentato e fotorecettori, cellule bipolari), mentre l'ERG da pattern (PERG) è generato degli strati retinici più interni (cellule e fibre gangliona-ri[103-105].

I generatori delle varie tipologie delle risposte elettroretinografiche sono riportati in Figura 27.

1) **L'ERG da Flash** è caratterizzato da una serie di onde a polarità alternante tra cui riconosciamo l'onda a, l'onda b ed i Potenziali Oscillatori (PO). I generatori, le risposte bioelettriche anormali e le correlazioni con l'acuità visiva (AV) o con il campo visivo (CV) dei principali esami elettroretinografici sono riportati nella Tabella 1.

   L'ERG da flash costituisce una risposta di massa dell'intera retina, ed il contributo fornito alla genesi di questa risposta elettrofunzionale da parte della regione maculare, può essere considerato trascurabile. Pertanto, *l'ERG da Flash può risultare normale in presenza di patologie maculari.*

2) La funzionalità maculare può essere valutata attraverso la registrazione dell'**ERG multifocale** che permette una valutazione funzionale degli elementi preganglionari all'interno dei 20 gradi centrali retinici. È da rimarcare che tale tipo di test richiede una ottima capacità di fissazione e, in caso di importanti scotomi centrali da maculopatie, le risposte bioelettriche ottenute possono risultare non del tutto attendibili.

   Lo stimolo visivo è costituito da 61 o 103 esagoni bianchi e neri (contrasto tra l'85 ed il 98%), di dimensioni variabili (tra 21 e 25

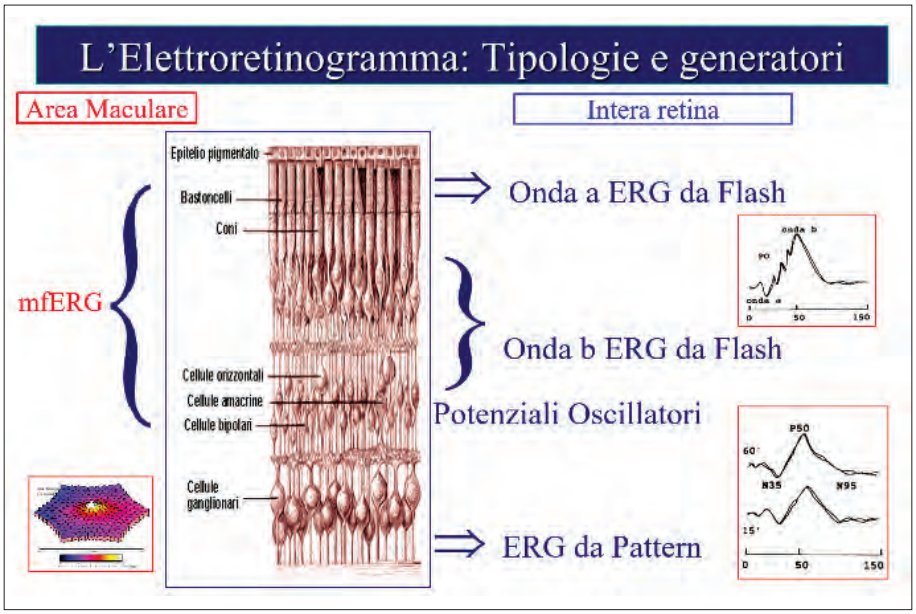

Figura 27. Generatori retinici delle varie tipologie delle risposte elettroretinografiche.

gradi di raggio) in relazione ai campi recettivi retinici stimolati, presentati in monitor TV (luminanza media di 100 cd/m^2). Ciascun singolo esagono, cambia di colore (da bianco a nero e viceversa) ogni 13,33 ms (frame rate di 75Hz) secondo una sequenza random definita m-sequence. In tal modo l'esagono che si alterna in bianco-nero stimola una zona localizzata della retina, mentre le altre zone retiniche sono adattate dalla luminanza media costante degli altri esagoni che rimangono fermi. La tipologia dello stimolo visivo è riportata nella Figura 29A.

Il segnale bioelettrico viene poi registrato attraverso elettrodi DTL (sottili fili di argento) inseriti nel fornice dalla palpebra inferiore (tale applicazione è del tutto indolore e non prevede l'uso di anestetici locali), filtrato (banda passante 1-200 Hz) ed amplificato (gain 50,000 dB).

Per ciascuna area stimolata si ottiene una risposta bioelettrica (Kernel di I Ordine) caratterizzata da picchi a polarità alternante negativa, positiva, negativa, definiti N1, P1 e N2. (Figura 29B).

Considerata la stimolazione di tutte le aree retiniche, si ottengono 61 risposte bioelettriche, ciascuna in relazione all'area retini-

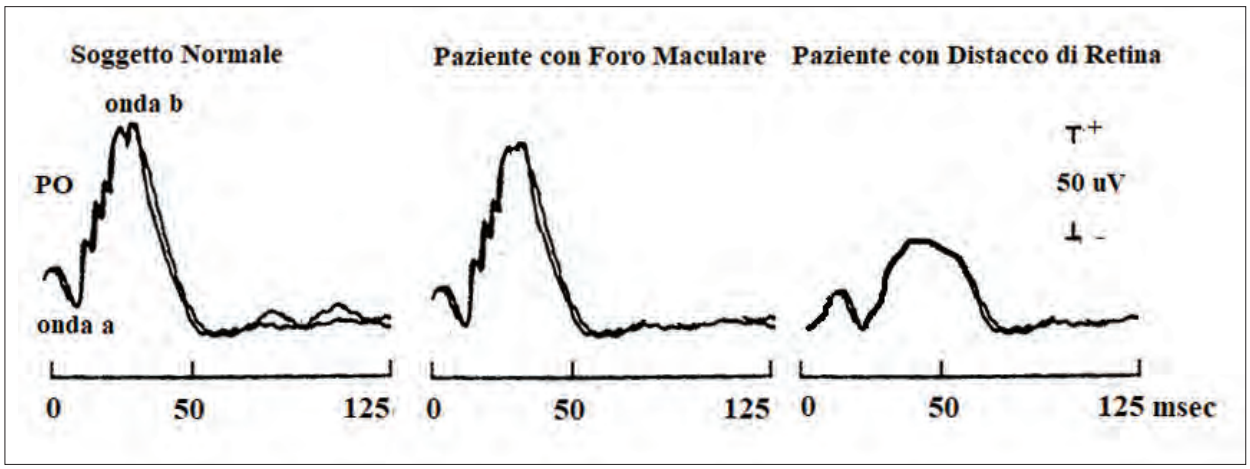

Figura 28. Esempi di tracciati di ERG da Flash registrati in un soggetto normale, in un paziente con foro maculare ed in un paziente con distacco di retina.

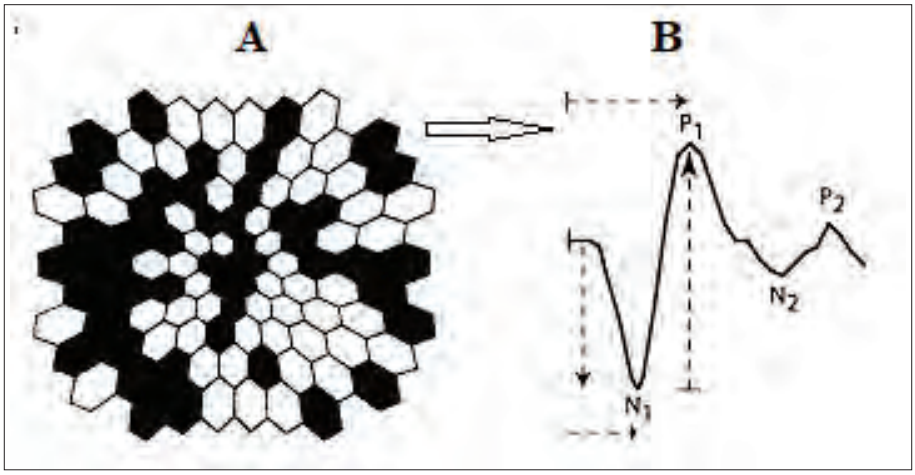

Figura 29. (A). Stimolo visivo per la registrazione dell'ERG Multifocale e (B) risposta bioelettrica ottenuta (Kernel di I Ordine) per ciascuna era stimolate.

ca stimolata. La risposta mfERG è riportata nella Figura 30A. L'ampiezza della risposta elettroretinografica è funzione del numero di cellule retiniche stimolate, per cui è necessario normalizzare la risposta in funzione dell'area stimolata. Si ottiene così una mappa topografica in cui in ogni singolo settore è riportata, secondo una scala cromatica, la densità dell'ampiezza della risposta elettroretinografica (Response Amplitude Density, RAD), cioè il rapporto tra l'ampiezza della risposta bioelettrica e numero di cellule stimolate. Nel soggetto normale la densità della risposta è massima nella fovea per poi decrescere verso la periferia retinica. Al termine dell'acquisizione dei segnali bioelettrici retinici è possibile elaborare i 61 tracciati elettroretinografici secondo le più svariate modalità: emicampi, anelli concentrici, periferia verso area maculare, emiretina superiore ed inferiore, quadranti. L'ERG multifocale viene eseguito in massima midriasi e la durata dell'esame è di circa 4 minuti (8 sequenze di 30 secondi ciascuna) per occhio. È possibile anche effettuare stimolazioni binoculari.

In alcune patologie come l'edema maculare diabetico[106], le membrane epiretiniche[107] o le forme iniziali di AMD[108] è stata osservata una correlazione statisticamente significativa tra la riduzione dell'acuità visiva e ridotte risposte del mfERG, mentre tale correlazione non è stata osservata nei pazienti con retinite pigmentosa (RP)[109]. Nei pazienti con RP, l'ERG multifocale risulta particolarmente utile in quanto può evidenziare aree retiniche con una residua funzionalità, ed in questi casi ci può essere una buona corrispondenza qualitativa tra la campimetria e le risposte bioelettriche[110].

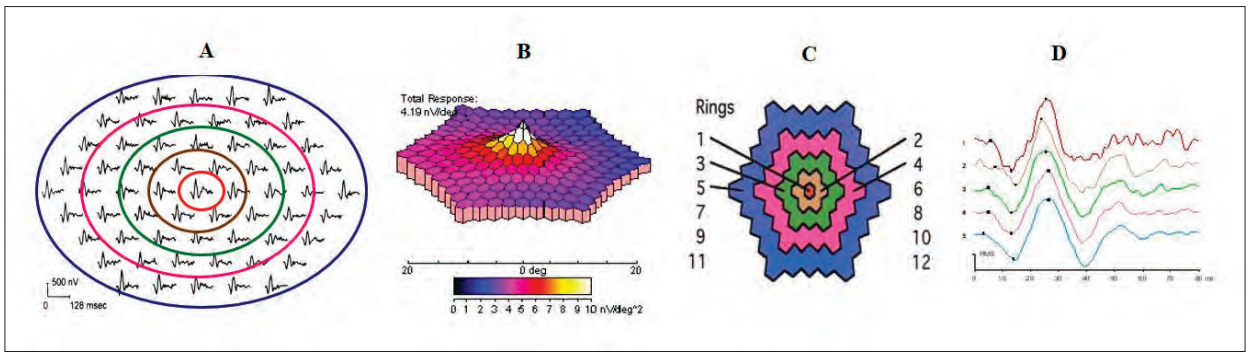

Figura 30. A. Esempi di tracciati ottenuti suddividendo la topografia retinica in cerchi concentrici (Analisi dei Ring) e di topografia funzionale retinica in un soggetto normale (B). C e D. L'analisi dei Ring partendo dall'area foveale fino alla periferia retinica, permette di distinguere le risposte bioelettriche dall'area foveale (0-2.5 gradi, Ring1) da quelle maculari (0-5 gradi, Ring 1 e 2) da quelle da aree più periferiche della retina centrale (10-20 gradi, Ring 3, 4 e 5).

Il mfERG, se registrato con specifiche modalità di stimolazione, può rivelare una disfunzione di specifiche aree retiniche in svariate patologie (vedi Tabella 2).

3) Il **PERG** è la risposta elettroretinografica ottenuta stimolando con un modello (pattern) strutturato formato da barre o scacchi che si alternano nel tempo.
È chiaro che combinando le tre caratteristiche (frequenza spaziale, contrasto e frequenza temporale) si possono ottenere un numero infinito di *pattern*. Risulta pertanto di particolare importanza specificare con che tipologia di stimolo è stato effettuato l'esame.
Nel caso di PERG registrati con frequenza temporale di 1-2 Hz, si otterrà una risposta bioelettrica di tipo *"transiente"* mentre con frequenze temporali di circa 8 Hz si otterrà una risposta bioelettrica di *"steady-state"*.
Nel caso del PERG transiente, è possibile identificare dei picchi che vengono contrassegnati con la lettera indicante la polarità e la cifra indicante il tempo di latenza, cioè il tempo in millisecondi dopo la presentazione dello stimolo visivo in cui compare il picco sul tracciato elettroretinografico (N35, P50 e N95, vedi Figura 27). Nel caso del PERG steady-state si valutano l'ampiezza e la fase della II armonica dopo aver effettuato l'analisi di Fourier sulla risposta bioelettrica ottenuta.
Il PERG è particolarmente utile negli stadi iniziali del glaucoma (se registrato con frequenza spaziale di 15' contrasto del 70% e frequenza temporale di 2 Hz), dove può evidenziare disfunzioni della retina interna che possono precedere i deficit perimetrici, mentre nelle forme più avanzate di glaucoma è stata osservata una correlazione statisticamente significativa tra la riduzione dell'ampiezza del PERG e la riduzione della Mean Deviation della perimetria Humphrey 24-2[111]. In altre forme di otticopatie - es. Neurotticopatia di Leber[112], Neuriti ottiche ischemiche[113] o Neurite ottica retrobulbare in pazienti con Sclerosi multipla[114], anomalie del PERG possono essere indicative di un processo di degenerazione retrograda post-neuritica che coinvolge le cellule ganglionari. In letteratura non sono riportate esaustive evidenze riguardo la correlazione tra la riduzione dell'ampiezza del PERG e la riduzione della acuità visiva.
I PERG, se registrati con specifiche modalità di stimolazione, possono evidenziare una disfunzione degli strati interni retinici in svariate patologie (vedi Tabella 1).

I Potenziali Evocati Visivi (PEV)

I Potenziali Evocati Visivi (PEV) si definiscono come le variazioni dei potenziali bioelettrici della corteccia occipitale evocati da stimoli visivi. Sono, quindi, la manifestazione di raffinati e complessi eventi neurosensoriali legati a fenomeni di trasduzione e di trasmissione dell'impulso nervoso lungo le vie visive, cioè dai fotorecettori retinici fino alla corteccia cerebrale occipitale.
Lo stimolo visivo può essere fornito sia da un flash che da un pattern. Nel caso della stimolazione pattern deve essere considerato quanto riportato nella Figura 32.
Il PEV da flash fornisce indicazioni di una risposta generica della corteccia occipitale ad

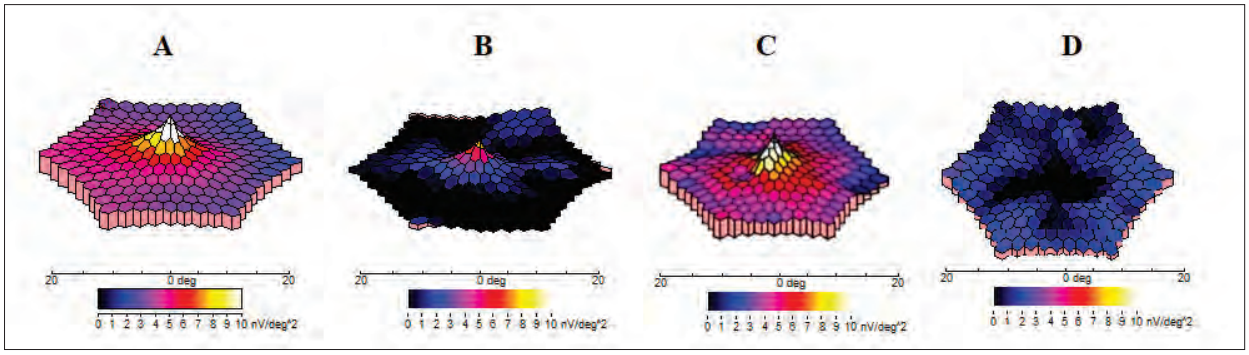

Figura 31. Esempi di mappe mfERG registrate in un soggetto normale (A), in un paziente con RP (B), in un paziente con iniziale AMD (C) ed in un paziente con CNV miopica (D).

uno stimolo visivo, mentre nel caso dei PEV da pattern, con opportune metodiche di stimolazione (ad esempio pattern i cui singoli scacchi possono sottendere un angolo visivo di 60' o di 15'), è possibile differenziare la funzionalità degli assoni di grosso calibro provenienti dalle a,ree retiniche più periferiche rispetto agli assoni del fascio papillo-maculare a derivazione dalla retina centrale[112,115].
Il PEV da pattern transiente è caratterizzato da una serie di onde a polarità alternante fra le quali è possibile distinguere dei picchi che vengono definiti con la lettera indicante la polarità e la cifra indicante il tempo di latenza: N75, P100 e N145. Pertanto, un PEV con aumento del tempo di latenza P100 registrato con stimolazione di scacchi sottendenti 60' è indicativo di una disfunzione degli assoni di grosso calibro, mentre un PEV con aumento del tempo di la-

Figura 32. Caratteristiche dello stimolo pattern.

Esame	Generatori	Risposte bioelettriche anormali in:	Correlazioni con l'acuità visiva (AV) o con il campo visivo (CV)
Flash-ERG	*Strati retinici esterni dell'intera retina (epitelio pigmentato-fotorecettori, cellule bipolari, amacrine)*	Retinite pigmentosa; Distacco di retina; Trombosi VCR; Occlusione ACR; Diabete; AIDS; Ipertensione; Emeralopia carenziale; Distrofia dei coni; Albinismo	AV e CV: No
Pattern-ERG	*Retina interna (cellule e fibre ganglionari)*	Glaucoma; Diabete; Sclerosi Multipla; Distiroidismi; Malattie connettivali; M. di Parkinson; Forme tossiche, traumatiche, compressive, flogistiche del nervo ottico.	AV: No CV: Sì nel Glaucoma No in altre otticopatie.
ERG Multifocale	*Strati retinici esterni della retina centrale (fotorecettori, cellule bipolari)*	Maculopatie congenite (Stargardt, Best); Edema maculare cistoide; Corioretinopatia sierosa centrale; Degenerazione maculare senile; Distrofia maculare.	AV: Sì nell'edema maculare diabetico, nelle membrane epiretiniche, nelle forme inziali di AMD, No nella RP. CV: corrispondenza qualitativa nella RP.
PEV	*Vie ottiche (differenziazione tra la funzionalità degli assoni di grosso calibro ed il fascio papillo-maculare in base alle metodiche di stimolazione)*	Malformazioni congenite; Neuriti ottiche; Papilla da stasi; Traumi; Ambliopia; Compressioni neoplastiche; Malattie degenerative e vascolari.	AV: No CV: Sì nel Glaucoma No in altre otticopatie.

Tabella 1. Generatori, risposte bioelettriche anormali e Correlazioni con l'acuità visiva (AV) o con il campo visivo (CV) dei principali esami elettrofunzionali

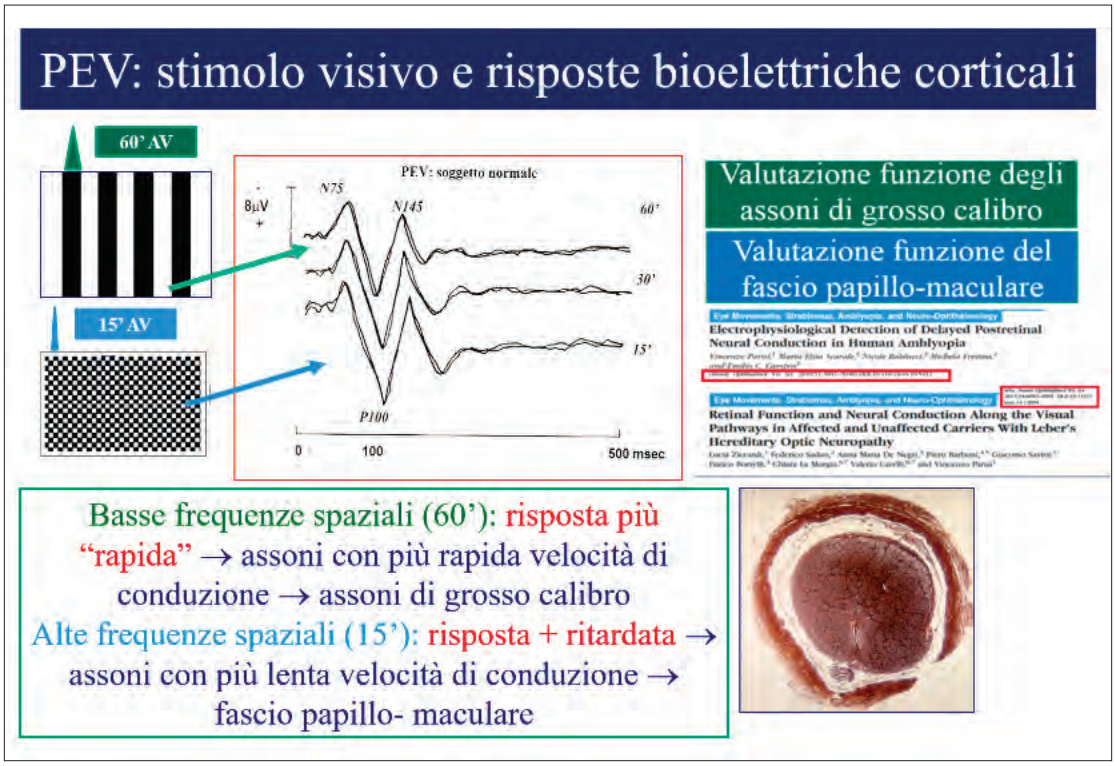

Figura 33. Risposte PEV di un soggetto normale, in funzione del tipo di stimolo visivo.

tenza P100 registrato con stimolazione di scacchi sottendenti 15' riflette una disfunzione del sistema macula/fascio papillo-maculare.
L'aumento del tempo di latenza e la riduzione di ampiezze delle varie onde del PEV rappresenta il corrispettivo elettrofunzionale di un rallentamento della conduzione nervosa lungo le vie ottiche. Questo aspetto patologico può essere ascritto ad un interessamento primario dei fotorecettori retinici, delle cellule ganglionari, alle alterazioni funzionali della regione maculare ed anche ad un ritardo di conduzione a livello del sistema nervoso centrale, cioè tra retina e corteccia visiva.

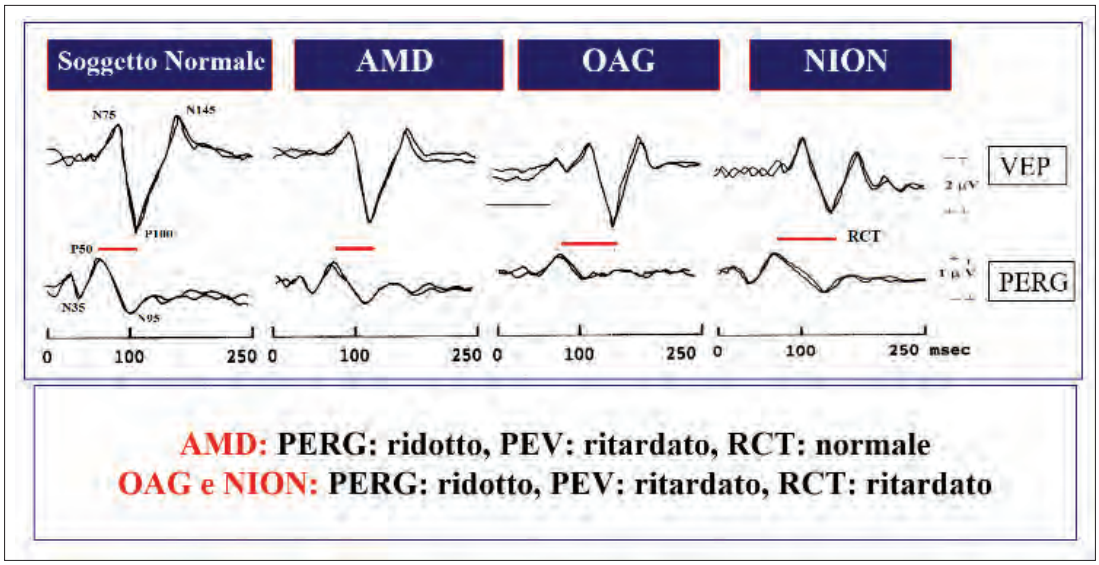

Figura 34. Esempi di registrazione simultanea di PERG e PEV in un soggetto normale, ed in pazienti con AMD, OAG o NION.

La conduzione dell'impulso nervoso tra le cellule ganglionari e la corteccia visiva può essere valutata elettrofisiologicamente tramite la registrazione simultanea di PEV e PERG, in cui la differenza tra il tempo di latenza P100 del PEV (espressione della risposta occipitale) e il tempo di latenza della P50 del PERG (espressione della massima attività delle cellule ganglionari) viene indicato come "tempo di conduzione retinocorticale (RCT)". Pertanto, un PEV con un ritardo del tempo di latenza P100, ma con RCT normale, è maggiormente indicativo di una patologia retinica (prevalentemente maculare) piuttosto che di una disfunzione dei nervi ottici; al contrario un PEV con un ritardo del tempo di latenza P100 e con RCT ritardato suggerisce la presenza di una disfunzione post-retinica[116].

Nel caso delle maculopatie si avrà un PEV a 15' con tempo di latenza aumentato ma con RCT normale, mentre nel caso del glaucoma (OAG) o delle neuriti ottiche ischemiche (NION), la riduzione dell'ampiezza del PERG (indicativo di una disfunzione delle cellule ganglionari) sarà associata ad un aumento del RCT (indicativo di ritardo di conduzione post-retinica).

I PEV, se registrati con specifiche modalità di stimolazione, possono evidenziare una disfunzione dei nervi ottici in svariate patologie (vedi Tabella 1), ma allo stato attuale non esistono evidenze esaustive di una correlazione tra anomalie dei PEV e riduzione dell'acuità visiva. A tale scopo sono state proposte particolari tecniche elettrofisiologiche come lo Sweep VEPs, il pattern appearance VEPs o lo steady-state VEP[117] che, pur suggerendo una particolare accuratezza, non sono di comune applicazione clinica.

Considerazioni

In presenza di una patologia retinica o delle vie ottiche, per la quale viene richiesta l'esecuzione di esami elettrofunzionali (ERG, PEV), occorre effettuare una serie di considerazioni:

1) Spesso le commissioni medico-legali richiedono *"ERG e PEV"* in maniera generica, senza specificare il quesito diagnostico. Davanti a tale richiesta, possono essere effettuati esami non specifici che, talvolta, risultano del tutto normali. Ciò può fuorviare le decisioni delle commissioni. L'esempio più eclatante è la richiesta di ERG in caso di atrofie maculari di varia natura e, come specificato nel relativo paragrafo, l'ERG che viene eseguito nella prevalenza degli ambulatori di elettrofisiologia è un ERG massimale che può risultare del tutto normale.
   Quindi, ai fini di una corretta valutazione di una disfunzione è fondamentale che venga specificato il quesito diagnostico, e che il medico esecutore dell'esame elettrofunzionale sia in grado di effettuare la tipologia di esame elettrofunzionale più appropriata per fornire informazioni di natura funzionale. Per cui si ribadisce che, in caso di maculopatie, è del tutto inutile richiedere un ERG, quanto al contrario sia appropriato richiedere un ERG multifocale.
2) A questo proposito, per eseguire un ERG multifocale o un PEV da pattern, è necessaria una collaborazione da parte del paziente a mantenere lo sguardo fisso al centro del monitor. In svariate patologie che inducono la presenza di uno scotoma centrale, la capacità di fissazione è molto ridotta o assente. In questi casi, si può invitare il paziente a mantenere lo sguardo fisso e poiché molti apparati attuali sono provvisti di videocamera per il controllo della fissazione, il medico che esegue l'esame elettrofisiologico può controllare le eventuali perdite di fissazione e ripetere l'esame in condizioni ottimali, ottenendo risposte bioelettriche attendibili. Nel caso in cui tale controllo della fissazione non sia possibile, si consiglia di non eseguire tali esami elettrofisiologici specificando *"ERG multifocale o PEV non eseguibili correttamente per mancanza di fissazione da parte del paziente"*.
3) Spesso le commissioni invianti ricevono referti del tipo *"aumento del tempo di latenza P100 del PEV alle alte frequenze spaziali"*. Tale tipo di referto spesso non fornisce al medico richiedente, non necessariamente esperto di elettrofisiologia, una risposta esaustiva rispetto alle sue aspettative. Pertanto, in base alla conoscenza dei generatori delle differenti risposte elettrofunzionali (vedi Tabella 1), il medico refertante dovrebbe specificare la tipologia di disfunzione, e quindi lo stesso referto sarebbe di maggior comprensione se fosse espresso in tal modo:

"si rileva disfunzione del sistema macula/ fascio papillo-maculare".

4) Sempre riguardo al referto di un esame elettrofunzionale, spesso non sono comparabili esami eseguiti in differenti ambulatori. Questo punto, a mio avviso, può essere determinato da una mancata conoscenza degli standard che la Società Internazionale di Elettrofisiologia Clinica (ISCEV) ha proposto per l'ERG da Flash[118], per il PERG[119], per il mfERG[120] e per il PEV[121]. Pertanto, basterebbe adeguarsi agli standard ISCEV per poter confrontare esami provenienti da differenti strutture.
5) Allo stato attuale delle conoscenze riportate in letteratura, gli esami ERG, PERG, mfERG e PEV non possono fornire esatte quantificazioni dell'acuità visiva. Così, un referto nel quale viene riportato, ad esempio, *"Risposta PEV riproducibile e compatibile con un visus di almeno 7/10",* non ha alcun supporto scientifico ed il medico refertante sta affermando un falso, ignorando quanto riportato dalla letteratura. Davanti a tali referti, le commissioni dovrebbero essere in grado di non prendere in considerazione tali affermazioni dettate a volte di più dalla esperienza che non dalle evidenze scientifiche.
6) Al contrario, gli esami elettrofunzionali possono essere utili per identificare eventuali incongruenze con esami psicofisici. L'esempio più eclatante può essere quello di un paziente glaucomatoso che presenta un campo visivo Humphrey 24-2 con una MD di -25/-30 dB. Esiste una correlazione statisticamente significativa tra l'aumento del tempo di latenza P100 del PEV registrato con scacchi di 15' e la MD[111], per cui se in questo caso si osserva un aumento del tempo di latenza P100 di circa 120 millisecondi, è palese che nella esecuzione del test psico-fisico sia stata volutamente accentuata la mancanza di percezione degli stimoli visivi durante l'esecuzione del test. In maniera del tutto analoga, un paziente con RP non può presentare un campo visivo ridotto fino ai 5 gradi centrali se l'ERG multifocale evidenzia aree di funzionalità retiniche superiori a quelle riportate dall'esame campimetrico.

In conclusione, gli esami elettrofunzionali possono valutare in maniera oggettiva la funzionalità delle differenti strutture che compongono la via nervosa visiva (differenti strati retinici, macula, nervo ottico, vie ottiche).

La combinazione di più esami elettrofunzionali (ad esempio la registrazione simultanea di PERG e PEV, vedi Figura 8), può essere particolarmente utile per definire una sede di disfunzione in maniera selettiva.

Possono esistere buone correlazioni tra gli esami elettrofisiologici ed i deficit perimetrici specie nella malattia glaucomatosa, mentre, al contrario, nessun tipo di test elettrofisiologico può fornire esatte informazioni sull'acuità visiva. Solo nel caso dell'ERG multifocale è stato evidenziato il contrario, vale a dire una correlazione tra l'acuità visiva e la riduzione della RAD (vedi paragrafo su ERG multifocale).

Si raccomanda pertanto quanto segue:

1) Non richiedere genericamente "esami elettrofunzionali", ma specificare il quesito diagnostico, per cui sarà il medico che eseguirà gli esami elettrofunzionali a decidere quali siano gli esami più specifici ed utili.
2) Tutti i medici che eseguono esami elettrofisiologici devono adeguarsi agli Standard dell'ISCEV e fornire referti in cui viene espressa non l'anomalia elettrofunzionale, bensì la definizione della/e sedi di disfunzione.
3) Limitare il referto a quanto evidenziato, senza alcun commento riguardo eventuali discrepanze o congruenze con altri test psico-fisici (acuità visiva, sensibilità al contrasto, campo visivo). Sarà poi compito delle commissioni, davanti ad una anomalia psico-fisica, giudicare se questa sia compatibile o meno con le risposte elettrofisiologiche.

Prospettive future

Nel 2016, Google è entrata a gamba tesa nel mondo degli oculisti, pubblicando un articolo sulla validazione di un algoritmo di Deep Learning (DL) nella identificazione di lesioni da retinopatia diabetica (RD) in fotografie del fondo oculare[122], che ne dimostrava sensibilità e specificità anche superiori al 90%, ben oltre i minimi richiesti per la validazione di un sistema di screening. Ma il prezzo era stato alto: per "istruire" il sistema di Intelligenza Artificiale (Artificial Intelligence, AI), erano state impiegati fino a circa 527.000 referti di fondi oculari prodotti da oculisti, con un minimo di circa 60.000 per

ottenere risultati considerati attendibili.
Va detto che un tale sistema deve rispondere alla regolamentazione dei Dispositivi Medici, e necessita di validazioni indipendenti, in virtù delle caratteristiche di robustezza e certezza dei risultati ottenuti, su più banche dati e con dati di differente qualità.
Se ne evince comunque che l'AI funziona come un sistema che impara a riconoscere specificità propostele un gran numero di volte, e lo fa in maniera algoritmica (riconosce stereotipi nei dati), con dei passaggi logici legati al riconoscimento di caratteristiche (features) dell'immagine suoi propri, non necessariamente sempre sovrapponibili a quelli umani, e senza risentire delle variabilità culturali ed emotive espresse dall'uomo, che, a volte, inficiano una diagnosi apparentemente chiara; ma neanche sintetizzando il completo procedimento diagnostico che scaturisce dalla intuizione clinica prodotta dalle conoscenze complesse cuturali, esperienziali e della specificità fisiopatologica dei soggetti, utilizzate dal clinico (gestalt).
Una facile obiezione può essere mossa relativamente al grande numero di immagini necessarie per l'istruzione. Goodfellow[123] asserisce che un algoritmo di DL con Supervisione (cioè con immagini annotate con l'esito chiaro della patologia) può raggiungere performance accettabili con circa 5.000 esempi annotati per patologia, e raggiungere o eccedere la performance umana quando è stato addestrato con un "dataset" contenente almeno 10 milioni di esempi annotati. Ciò costituirebbe un limite per quadri patologici rari, ma recentemente,[124] mediante nuovi algoritmi "low shot" e "self-supervised", si sono ottenuti, con un numero di immagini tra le centinaia e le poche migliaia, risultati incoraggianti per una diagnostica in 2 classi (RD presente/assente), senza la pretesa di voler operare una vera e propria classificazione in stadi, ragionevole per uno screening.
L'affidabilità di tale approccio è oggetto di marcato interesse, tanto da generare, anche dopo poche decine di mesi dalla sua introduzione, studi di costo-efficacia sull'applicabilità a programmi di screening di grosso peso clinico ed epidemiologico, quale quello per la Retinopatia Diabetica (RD): una recente analisi di costo-efficacia condotta a Singapore[125] ha dimostrato che sostituire il grading umano della RD con AI basata su DL comporta un consistente risparmio, legato alla riduzione dei tempi umani di diagnosi; è da notare che, allo stato attuale della tecnologia, il grading semiautomatico (analisi in 2 classi, ovvero RD presente/assente), con successiva classificazione dei quadri di RD presente da parte di graders umani, si è rivelato maggiormente costo-efficace rispetto al grading totalmente automatico (con classificazione degli stadi di RD operata interamente dall'AI), in quanto un gran numero di falsi positivi ha, pur avendo comportato il risparmio totale di tempo di grading umano, comunque richiesto un numero ulteriore di visite non necessarie, con dispendio di tempo di lavoro.
Per calare, infine, nella pratica di questo volume le nozioni esposte, si può immaginare un mondo della valutazione del rapporto morfo-funzionale nel quale, con le tecnologie tuttora esistenti e, meglio ancora, in tempi di 5G, si possa innanzitutto costituire una rete di scambio di immagini e dati funzionali visivi standardizzati (come proposto nelle trattazioni di questo volume), che servirebbero, successivamente, per istruire algoritmi di AI a suggerire, a partire da un'immagine anche inviata via rete, una prestazione funzionale sulla base di grandi numeri (big data) di valori raccolti. L'edge computing, che sarà associato all'infrastruttura 5G, potrebbe permettere una preelaborazione sullo smartphone dell'immagine permettendo di modificare e rendere più agile e protetto lo scambio di dati sensibili verso il server che gestisce i dati stessi, con vantaggi di rilievo sia nei confronti del GDPR che della security e ownership delle informazioni. Per adottare un esempio sopra citato, si tratterebbe di produrre algoritmi che applichino idealmente nomogrammi quali quelli proposti da Brusini nel Glaucoma Staging System basato sia su valori OCT che campimetrici, laddove però il dato non provenga da un valore numerico ma da una caratteristica dell'immagine (intensità di grigio, forma, colore...), sia essa del fondo, della cornea o del cristallino, per citare i maggiori potenziali ostacoli ad una visione ottimale.
Siamo già all'alba di questa applicazione: nel 2019, Kihara et al[126] hanno riportato i risultati incoraggianti ottenuti nell'attribuzione di una potenziale sensibilità retinica a specifici reperti di OCT "en face" in caso di teleangectasie maculari. Di fatto è l'avvio verso una sostituzione

dell'esame microperimetrico con la previsione istruita della sensibilità retinica punto per punto, e, pertanto, verso il superamento delle componenti umane di esaminatore ed esaminato legate – in questo esempio – alla microperimetria. Ciò rientra pienamente nello spirito di questo volume ed, inoltre, costituisce una prospettiva in più per i centri che non posseggono un microperimetro e/o il cui personale non ha tempo per eseguire gli esami. Nel 2020, Mariottoni et al[127] hanno studiato la possibile previsione da parte dell'AI di valori campimetrici a partire da misure dell'RNFL peripapillare all'OCT (ciò che, come si è illustrato più sopra, Brusini ha già prodotto con i suoi nomogrammi di facile utilizzo clinico).

In conclusione, ci piace riportare quanto scritto da Schmidt-Erfurth et al nel 2017[128], in tempi pionieristici dell'applicazione dell'AI all'oculistica: "I modelli prognostici attuali si basano su una manciata di variabili qualitative ristrette a specifiche caratteristiche morfologiche riconosciute nel corso di precedenti osservazioni cliniche, che possono essere soggette a bias preesistenti. Al contrario, il Machine Learning approccia le problematiche relative a diagnosi e prognosi traendo regole dai dati. Partendo da osservazioni su pazienti, gli algoritmi esaminano nel dettaglio un gran numero di caratteristiche, alla ricerca di caratteristiche che possano predire i risultati in maniera affidabile".

Questa affermazione apre il campo alla ricerca confermativa, al fine di ridurre la numerosità delle features essenziali e più significative, utili ad un vero e agile programma di screening anche domiciliare. Peraltro, in tal senso lavora anche l'industria dei retinografi portatili[129] e dei devices ottici da associare agli smartphones per ottenere immagini del fondo[130]: in un prossimo futuro, la raccolta delle immagini del fondo potrà non avere più confini spaziali, e l'istituzione di reading centres ai quali le immagini arriveranno via rete permetterà una centralizzazione delle diagnosi, prognosi e raccolte di dati a fini epidemiologici e di ricerca; un risvolto possibile, ovviamente, sarà anche il perfezionamento delle correlazioni morfo-funzionali e delle loro applicazioni medico-legali.

BIBLIOGRAFIA

1. Yagi-Yaguchi Y, Yamaguchi T, Okuyama Y et al. Corneal Higher Order Aberrations in Granular, Lattice and Macular Corneal Dystrophies. PLoS ONE 2016;11:e0161075
2. Toutain-Kidd CM, Porco TC, Kidd EM et al. Evaluation of Fungal Keratitis using a Newly Developed Computer Program, Optscore, for Grading Digital Corneal Photographs. Ophthalmic Epidemiol 2014;21:24-32
3. Davis LJ, Schechtmann KB, Wilson BS et al. Longitudinal Changes in Visual Acuity in Keratoconus. Invest Ophthalmol Vis Sci 2006;47:489-500
4. Chylack Jr LT, Wolfe JK, Singer DM et al. The Lens Opacities Classification System III. The Longitudinal Study of Cataract Study Group. Arch Ophthalmol 1993 Jun;111(6):831-6 DOI: 10.1001/archopht.1993.01090060119035.
5. Cheng Y, Shi X, Cao X, Li X, Bao Y. Correlation between contrast sensitivity and the lens opacities classification system III in age-related nuclear and cortical cataracts. Chin Med J 2013;126:1430-5
6. Chua BE, Mitchell P, Cumming RG. Effects of cataract type and location on visual function: The Blue Mountains Eye Study. Eye 2004;18:765-72
7. Esposito Veneruso P, Ziccardi Let al. Early light deprivation effects on human cone-driven retinal function. Acta Ophthalmol. 2017 Mar;95(2):133-139
8. Esposito Veneruso P, Ziccardi L, Magli G et al. Developmental visual deprivation: long term effects on human cone driven retinal function. Graefe's Archives . 2017 Dec;255(12):2481-2486
9. Nicolela MT. Optic nerve: clinical examination. In: Pearls of glaucoma management. J.A. Giaconi et al. Springer-Verlag Berlin Heidelberg 2010:15-21 DOI: 10.1007/978.-3-540-68240-0_2
10. European Glaucoma Society (2017). Terminology and Guidelines for Glaucoma, 4th Edition. www.eugs.org/eng/guidelines.asp
11. Società Oftalmologica Italiana (2015). Quaderni di Oftalmologia. La semeiotica morfo-funzionale nel glaucoma. Coordinatori: P. Brusini, S. Gandolfi, M. Miglior. Fabiano Editore, Roma

12. Società Oftalmologica Italiana (2017). Trattamento del glaucoma. Coordinatori: P. Brusini, S. Miglior, M. Nardi e L. Zeppa. Fabiano Editore, Roma
13. Miller JM, Caprioli J. Videographic quantigfication of optic disc pallor. Invest Ophthalmol Vis Sci 1988;29:320-323
14. Burgoyne C. The morphological difference between glaucoma and other optic neuropathies. J Neuroophthalmol 2015;35(0 1):S8-S21 DOI: 10.1097/WNO.0000000000000289
15. Takada N, Omodaka K, Kikawa T et al. OCT-Based Quantification and Classification of Optic Disc Structure in Glaucoma Patients. PLoS One 2016;11(8): e0160226 DOI: 10.1371/journal.pone.0160226
16. Nicolela MT, Drance SM. Various glaucomatous optic nerve appearances: clinical correlations. Ophthalmology 1996;103(4):640-9 DOI: 10.1016/s0161-6420(96)30640-4
17. Tanito M, Nitta K, Katai M et al. Differentiation of glaucomatous optic discs with different appearances using optic disc topography parameters: The Glaucoma Stereo Analysis Study. PLoS ONE 2017;12(2):e0169858 DOI: 10.1371/journal.pone.0169858
18. Roberts KF, Artes PH, O'Leary N et al. Peripapillary choroidal thickness in healthy controls and patients with focal, diffuse, and sclerotic glaucomatous optic disc damage. Arch Ophthalmol 2012;130(8):980-6 DOI: 10.1001/archophthalmol.2012.371
19. Prasad S, Volpe NJ, Balcer LJ. Approach to Optic Neuropathies Clinical Update. The Neurologist 2010;16: 23–34
20. Broadway DC. How to test for a relative afferent pupillary defect (RAPD). Community Eye Health Journal 2012;25(79,80):58,59
21. Melamud A, Hagstrom S, Traboulsi E. Color vision testing. Ophthalmic Genetics 2009;25:3, 159-187, DOI: 10.1080/13816810490498341
22. Gloster J. Quantitative relationship between cupping of the optic disc and visual field loss in chronic simple glaucoma. Br J Ophthalmol 1978;62:665-669
23. Gordon MO, Beiser JA, Brandt JD et al. The Ocular Hypertension Treatment Study. Baseline factors that predict the onset of Primary Open-Angle Glaucoma. Arch Ophthalmol 2002;120:714-720
24. Kara-José AC, Melo LAS Jr, Esporcatte BLB, et al. The disc damage likelihood scale: Diagnostic accuracy and correlations with cup-to-disc ratio, structural tests and standard automated perimetry. PLoS One 2017;20;12(7):e0181428 DOI: 10.1371/journal.pone.0181428
25. Brusini P, Zeppieri M, Tosoni C et al. Optic Disc Damage Staging System (ODDSS). J Glaucoma 2010;19; 442-449 DOI: 10.1097/IJG.0b013e3181ca7303
26. Mavrommatis MA, Wu Z, Naegele SI et al. Deep Defects Seen on Visual Fields Spatially Correspond Well to Loss of Retinal Nerve Fiber Layer Seen on Circumpapillary OCT Scans. Invest Ophthalmol Vis Sci 2018;59(2):621-628 DOI: 10.1167/iovs.17-23097
27. Bogunovic H, Kwon YH, Rashid A et al. Relationships of retinal structure and humphrey 24-2 visual field thresholds in patients with glaucoma. Invest Ophthalmol Vis Sci 2014;56(1):259-71 DOI: 10.1167/iovs.14-15885
28. Hood DC, Raza AS. On improving the use of OCT imaging for detecting glaucomatous damage. Br J Ophthalmol 2014;98(Suppl II):ii1–ii9 DOI: 10.1136/bjophthalmol-2014-305156
29. Quigley HA, Dunkelberger GR, Green WR. Retinal ganglion cell atrophy correlated with automated perimetry in human eyes with glaucoma. Am J Ophthalmol 1989;15;107(5):453-64 DOI: 10.1016/0002-9394(89)90488-1
30. Bowd C, Zangwill LM, Weinreb RN et al. Estimating OCT Structural Measurement Floors to Improve Detection of Progression In Advanced Glaucoma. Am J Ophthalmol 2017;175:37–44 DOI: 10.1016/j.ajo.2016.11.010
31. Quigley HA, Addicks EM. Quantitative studies of retinal nerve fiber layer defects. Arch Ophthalmol 1982;100(5):807-14 DOI: 10.1001/archopht.1982.01030030811018
32. Wang L, Cioffi GA, Cull G et al. Immunohistologic Evidence for Retinal Glial Cell Changes in Human Glaucoma IOVS 2002;43:1088-1094
33. Saini C, Shen LQ. Monitoring glaucoma progression with OCT. Rev Ophthalmol 6 May 2020
34. Belghith A, Medeiros FA, Bowd C et al. Structural Change Can Be Detected in Advanced-Glaucoma Eyes. IOVS 2016;57(9): OCT511–OCT518 DOI: 10.1167/iovs.15-18929
35. Brusini P. OCT Glaucoma Staging System: A new method for retinal nerve fiber layer damage classification using spectral-domain OCT. Eye (Lond) 2018;32(1):113-119 DOI: 10.1038/eye.2017.159
36. Brusini P. Clinical use of a new method for visual field damage classification in glaucoma. Eur J Ophthalmol 1996;6:402-407 DOI: 10.1177%2F112067219600600411
37. Brusini P, Filacorda S. Enhanced glaucoma staging system (GSS 2) for classifying functional dama-

ge in glaucoma. J Glaucoma 2006;15:40-46 DOI: 10.1097/01.ijg.0000195932.48288.97

38. Zhang C, Tatham A, Weinreb RN et al. Relationship between Ganglion Cell Layer Thickness and Estimated Retinal Ganglion Cell Counts in the Glaucomatous Macula. Ophthalmology 2014;121(12): 2371–2379 DOI: 10.1016/j.ophtha.2014.06.047
39. Prager AJ, Hood DC, Liebmann JM et al. Association of Glaucoma-Related, Optical Coherence Tomography-Measured Macular Damage With Vision-Related Quality of Life. JAMA Ophthalmol 2017;1;135(7):783-788 DOI: 10.1001/jamaophthalmol.2017.1659
40. Blumberg DM, Liebmann JM, Hiriji SH et al. Diffuse Macular Damage in Mild to Moderate Glaucoma is Associated with Decreased Visual Function Scores under Low Luminance Conditions. Am J Ophthalmol 2019;208:415-420 DOI: 10.1016/j.ajo.2019.08.024
41. Yarmohammadi A, Zangwill LM, Diniz-Filho A et al. Relationship between Optical Coherence Tomography Angiography Vessel Density and Severity of Visual Field Loss in Glaucoma. Ophthalmology 2016;123(12):2498-2508 DOI: 10.1016/j.ophtha.2016.08.041
42. Poh S, Tham Y, Chee M.L. et al. Association between Macular Thickness Profiles and Visual Function in Healthy Eyes: The Singapore Epidemiology of Eye Diseases (SEED) Study. Sci Rep 2020;10: 6142 DOI: 10.1038/s41598-020-63063-y
43. Boucart M, Moroni C, Thibaut M et al. Scene categorization at large visual eccentricities. Vision Research 2013;86:35-42 DOI: 10.1016/j.visres.2013.04.006
44. Thibaut M, Tran THC, Delerue C et al. Misidentifying a tennis racket as keys: object identification in people with age-related macular degeneration. Ophthalmic & Physiological Optics 2015;35(3):336-344 DOI: 10.1111/opo.12201
45. Denniss J, Baggaley HC, Astle AT. Predicting Visual Acuity From Visual Field Sensitivity in Age-Related Macular Degeneration. IOVS 2018;59:4590-4597 DOI: 10.1167/iovs.18-24861
46. Watson A. A formula for human retinal ganglion cell receptive field density as a function of visual field location. J Vis 2014;14(7):15,1-17 DOI: 10.1167/14.7.15
47. Quinn N, Csincsik L, Flinn E et al. The clinical relevance of visualizing the peripheral retina. Prog Retin Eye Res 2019;68:83-109 DOI: 10.1016/j.preteyeres.2018.10.001
48. Larson AM, Loschky LC. The contributions of central versus peripheral vision to scene gist recognition. Journal of Vision 2009;9(10):6,1–16
49. Perry JS, Geisler WS. Gaze-contingent real-time simulation of arbitrary visual fields. Proceedings of SPIE 2002, San Jose, CA: Human Vision and Electronic Imaging, 2002
50. Antsis S. A chart demonstrating variation in acuity with retinal position. Vis Res 1974;14:589-592
51. Westheimer G. Visual Acuity. Chapter 17. In: Moses, R. A. and Hart, W. M. (ed) Adler's Physiology of the eye, Clinical Application. St. Louis: The C. V. Mosby Company, 1987
52. Rawer R, Stork W, Spraul CW et al. Imaging quality of intraocular lenses. J Cataract Refract Surg 2005;31(8):1618-31 DOI: 10.1016/j.jcrs.2005.01.033
53. Birch DG, Liang FQ. Age-Related Macular Degeneration: a target for nanotechnology derived medicines. Int J Nanomedicine 2007;2(1):65-77 DOI: 10.2147/nano.2007.2.1.65
54. Kalloniatis M, Luu C. Visual acuity. In: Webvision https://webvision.med.utah.edu/book/part-viii-psychophysics-of-vision/visual-acuity/
55. Fitzsimmons G, Weal M, Drieghe D. On measuring the impact of hyperlinks on reading. Conference Paper, WebSci13, May 2-4 2013, Paris, France
56. Lambertus S, Bax NM, Fakin A et al. Highly sensitive measurements of disease progression in rare disorders: Developing and validating a multimodal model of retinal degeneration in Stargardt disease. PLoS ONE 2017;12(3): e0174020 DOI: 10.1371/journal.pone.0174020
57. Peschel AO, Orquin JL. A review of the findings and theories on surface size effects on visual attention. Front Psychol 2013;4(Art.902):1-10 DOI: 10.3389/fpsyg.2013.00902
58. Saine PJ, Tyler ME. Ophthalmic Photography: Retinal Photography, Angiography, and Electronic Imaging, 2nd Edition. Butterworth-Heinemann Medical, 2002; ISBN: 0750673729
59. Ophthalmic Photographers' Society. Fundus photography overview. www.opsweb.org/page/fundusphotography
60. Hogg R, Curry E, Muldrew A et al. Identification of lesion components that influence visual function in age related macular degeneration. Br J Ophthalmol 2003;87:609–614
61. Shahidi M, Blair NP, Mori M et al. Retinal topography and thickness mapping in atrophic age related macular degeneration. Br J Ophthalmol 2002;86:623–626
62. Zaharova E, Sherman J. The use of SD-OCT in the differential diagnosis of dots, spots and other whi-

te retinal lesions. Eye and Brain 2011;3:69-80 DOI: 10.2147/EB.S23208

63. Hassan SE, Ross NC, Massof RW, Stelmack J. Changes in the Properties of the Preferred Retinal Locus with Eccentric Viewing Training. Optom Vis Sci 2019 Feb;96(2):79-86 DOI: 10.1097/OPX.0000000000001324

64. Sunness JS, Margalit E, Srikumaran D et al. The Long-term Natural History of Geographic Atrophy from Age-Related Macular Degeneration: Enlargement of Atrophy and Implications for Interventional Clinical Trials. Ophthalmology 2007;114(2):271–277 DOI:10.1016/j.ophtha.2006.09.016

65. Heier JS, Pieramici D, Chakravarthy U et al. Visual Function Decline Resulting from Geographic Atrophy. Results from the Chroma and Spectri Phase 3 Trials. Ophthalmology Retina 2020;4:673-688 DOI:https://doi.org/10.1016/j.oret.2020.01.019

66. Yung M, Klufas MA, Sarraf D. Clinical applications of fundus autofluorescence in retinal disease. Int J Retin Vitr 2, 12 (2016). https://doi.org/10.1186/s40942-016-0035-x

67. Schmitz-Valckenberg S, Bindewald-Wittich A, Dolar-Szczasny J et al. Correlation between the area of increased autofluorescence surrounding geographic atrophy and disease progression in patients with AMD. Invest Ophthalmol Vis Sci 2006;47(6):2648-54 DOI: 10.1167/iovs.05-0892

68. Holz FG, Bindewald-Wittich A, Fleckenstein M et al, the FAM-Study Group. Progression of geographic atrophy and impact on fundus autofluorescence patterns in age-related macular degeneration. Am J Ophthalmol 2007;143(3):463–472

69. Fleckenstein M, Mitchell P, Freund KB et al. The Progression of Geographic Atrophy Secondary to Age-Related Macular Degeneration. Ophthalmology 2018;125:369-390 DOI: 10.1016/j.ophtha.2017.08.038

70. Fleckenstein M, Issa PC, Helb HM et al. High-Resolution Spectral Domain-OCT Imaging in Geographic Atrophy Associated with Age-Related Macular Degeneration. IOVS 2008;49:4137-4144 DOI:10.1167/iovs.08-1967

71. Brar M, Kozak I, Cheng L et al. Correlation between spectral-domain optical coherence tomography and fundus autofluorescence at the margins of geographic atrophy. Am J Ophthalmol 2009;148(3):439-44 DOI: 10.1016/j.ajo.2009.04.022

72. Sayegh RG, Sacu S, Dunavolgyi R et al. Geographic Atrophy and Foveal-Sparing Changes Related to Visual Acuity in Patients With Dry Age-Related Macular Degeneration Over Time. Am J Ophthalmol 2017;179:118-128 DOI: 10.1016/j.ajo.2017.03.031

73. Wolf-Schnurrbusch UEK, Wittwer VV, Ghanem R et al. Blue-Light versus Green-Light Autofluorescence: Lesion Size of Areas of Geographic Atrophy. IOVS 2011;52:9497-9502 DOI: 10.1167/iovs.11-8346

74. Keane PA, Liakopoulos S, Chang KT et al. Relationship between Optical Coherence Tomography Retinal Parameters and Visual Acuity in Neovascular Age-Related Macular Degeneration. Ophthalmology 2008;115(12): 2206–2214 DOI: 10.1016/j.ophtha.2008.08.016

75. Jaffe GJ, Martin DF, Toth CA et al. Macular Morphology and Visual Acuity in the Comparison of Age-related Macular Degeneration Treatments Trials (CATT). Ophthalmology 2013;120(9):1860–1870 DOI:10.1016/j.ophtha.2013.01.073

76. Willoughby AS, Ying G, Toth CA et al. Subretinal Hyper-Reflective Material in the Comparison of Age-related Macular Degeneration Treatments Trials. Ophthalmology 2015;122(9):1846–1853 DOI:10.1016/j.ophtha.2015.05.042

77. Lee H, Jang M, Kim HC et al. Association of imaging factors derived from convolutional neural network with visual outcomes in age-related macular degeneration and polypoidal choroidal vasculopathy. Nature Scientific Reports (2019) 9:19857 DOI: 10.1038/s41598-019-56420-z

78. Diabetic Retinopathy Clinical Research Network. Relationship between optical coherence tomography-measured central retinal thickness and visual acuity in diabetic macular edema. Ophthalmology 2007;114(3):525-36 DOI: 10.1016/j.ophtha.2006.06.052

79. Okada K, Yamamoto S, Mizunoya S et al. Correlation of retinal sensitivity measured with fundus-related microperimetry to visual acuity and retinal thickness in eyes with diabetic macular edema. Eye 2006;20: 805–809 DOI: 10.1038/sj.eye.6702014

80. El Matri Hassairi A, Chebil A, Ben Abdallah M et al. Correlation of visual acuity and central macular thickness in diabetic macular edema. Acta Ophthalmol, 2015;93 DOI: 10.1111/j.1755-3768.2015.0469

81. Deak GG, Schmidt-Erfurth U, Jampol LM. Correlation of Central Retinal Thickness and Visual Acuity in Diabetic Macular Edema. JAMA Ophthalmol 2018;136(11):1215-1216 DOI: 10.1001/jamaophthalmol.2018.3848

82. Sun JK, Lin MM, Lammer J et al. Disorganization of the Retinal Inner Layers as a Predictor of Visual Acuity in Eyes With Center-Involved Diabetic Macular Edema. JAMA Ophthalmol 2014;132(11):1309-16 DOI: 10.1001/jamaophthalmol.2014.2350

83. Joltikov Ka, Sesi CA, dr Castro VM et al. Disorganization of Retinal Inner Layers (DRIL) and Neuroretinal Dysfunction in Early Diabetic Retinopathy. IOVS 2018;59:5481–5486 DOI: 10.1167/iovs.18-24955

84. Rasendran C, Conti TF, Hom GL et al. Current Understanding of the Pathophysiology of Disorganization of the Retinal Inner Layers and Relationship to Visual Acuity. Am J Ophthalmic Clin Trials 2019;2(5):1-10

85. Pelosini L, Hull CC, Boyce JF et al. Optical Coherence Tomography May Be Used to Predict Visual Acuity in Patients with Macular Edema. IOVS 2011;52:2741–2748 DOI: 10.1167/iovs.09-4493

86. Das R, Spence G, Hogg RE, Stevenson M, Chakravarthy U. Disorganization of Inner Retina and Outer Retinal Morphology in Diabetic Macular Edema. JAMA Ophthalmol 2018;136(2):202-208 DOI:10.1001/jamaophthalmol.2017.6256

87. Deak GG, Bolz M, Ritter M et al. A systematic correlation between morphology and functional alterations in diabetic macular edema. Invest Ophthalmol Vis Sci 2010;51(12):6710-4 DOI: 10.1167/iovs.09-5064

88. Shin HJ, Lee SH, Chung H et al. Association between photoreceptor integrity and visual outcome in diabetic macular edema Graefe's Archive for Clinical and Experimental Ophthalmology 2012;250(1):61–70 DOI: 10.1007/s00417-011-1774-x

89. Reznicek L, Cserhati S, Seidensticker F et al. Functional and morphological changes in diabeticmacular edema over the course of anti-vascular endothelial growth factor treatment. Acta Ophthalmol. 2013:91:e529–e536 DOI: 10.1111/aos.12153

90. Kolb O. Glial cells of the retina. https://webvision.med.utah.edu/book/part-ii-anatomy-and-physiology-of-the-retina/glial-cells-of-the-retina/

91. Bogunovic H, Abramoff M, Sohn E et al. Predicting the Visual Acuity of Patients with Diabetic Macular Edema from the Measured Disruption Status of External Limiting Membrane on the SD-OCT Scan. IOVS 2013;54:3602

92. Murakami T, Nishijima K, Akagi T et al. Optical coherence tomographic reflectivity of photoreceptors beneath cystoid spaces in diabetic macular edema. IOVS 2012;53:1506-1511 DOI: 11-9231

93. Murakami T, Yoshimura N. Structural Changes in Individual Retinal Layers in Diabetic Macular Edema. Journal of Diabetes Research 2013; Article ID 920713. DOI: 10.1155/2013/920713

94. Alasil T, Keane PA, Updike JF et al. Relationship between optical coherence tomography retinal parameters and visual acuity in diabetic macular edema. Ophthalmology 2010;117(12):2379-86 DOI:10.1016/j.ophtha.2010.03.051

95. Maheshwari A, Oster S, Yuson RMS et al. The Association Between Percent Disruption of the Photoreceptor Inner Segment–Outer Segment Junction and Visual Acuity in Diabetic Macular Edema. AJO 2010;150(1):63-67 DOI: 10.1016/j.ajo.2010.01.039

96. Liu S, Wang D, Chen F et al. Hyperreflective foci in OCT image as a biomarker of poor prognosis in diabetic macular edema patients treating with Conbercept in China. BMC Ophthalmology 2019;19:157-162 DOI: 10.1186/s12886-019-1168-0

97. Kang JW, Chung H, Kim HC. Correlation of optical coherence tomographic hyperreflective foci with visual outcomes in different patterns of diabetic macular edema. Retina 2016;36(9):1630-9 DOI: 10.1097/IAE.0000000000000995

98. Yoshitake T, Murakami T, Suzuma K et al. Hyperreflective Foci in the Outer Retinal Layers as a Predictor of the Functional Efficacy of Ranibizumab for Diabetic Macular Edema. Nature Scientific Reports 2020;10:873 DOI:10.1038/s41598-020-57646-y

99. Vujosevic S, Torresin T, Berton M et al. Diabetic Macular Edema With and Without Subfoveal Neuroretinal Detachment: Two Different Morphologic and Functional Entities. Am J Ophthalmol 2017(181):149-155 DOI: 10.1016/j.ajo.2017.06.026

100. Yiu G, Welch RG, Wang Y et al. Spectral-Domain OCT Predictors of Visual Outcomes after Ranibizumab Treatment for Macular Edema Resulting from Retinal Vein Occlusion. Ophthalmology Retina 2020;4:67-76 DOI: 10.1016/j.oret.2019.08.00

101. Mimouni M, Segev O, Dori D et al. Disorganization of the Retinal Inner Layers as a Predictor of Visual Acuity in Eyes With Macular Edema Secondary to Vein Occlusion. Am J Ophthalmol 2017;182:160-167 DOI: 10.1016/j.ajo.2017.08.005

102. Saxena S, Srivastav K, Cheung CM et al. Photoreceptor inner segment ellipsoid band integrity on spectral domain optical coherence tomography. Clinical Ophthalmology 2014:8 2507–2522 DOI: 10.2147/OPTH.S72132

103. Armington JC. The Electroretinogram. Academic Press: New York, 1974

104. Parisi V. Correlation between morphological and functional retinal impairment in patients affected by ocular hypertension, glaucoma, demyelinating optic neuritis and Alzheimer's disease. Semin Ophthalmol. 2003; 8:50-7

105. Hood DC. Assessing retinal function with the multifocal technique. Prog Retin Eye Res 2000;19:607-46

106. Tehrani NM, Riazi-Esfahani H, Jafarzadehpur E et al. Multifocal Electroretinogram in Diabetic Macular Edema; Correlation with Visual Acuity and Optical Cohe-

rence Tomography. J Ophthalmic Vis Res. 2015; 10:165-71

107. Gao M, Wang Y, Liu W et al. Assessment of macular function in patients with idiopathic Epiretinal membrane by multifocal Electroretinography: correlation with visual acuity and optical coherence tomography. BMC Ophthalmol. 2017; 17:221-6

108. Ambrosio L, Ambrosio G, Nicoletti G et al. The value of multifocal electroretinography to predict progressive visual acuity loss in early AMD. Doc Ophthalmol. 2015; 131:125-35

109. Moschos MM, Chatziralli IP, Verriopoulos G et al. Correlation between optical coherence tomography and multifocal electroretinogram findings with visual acuity in retinitis pigmentosa. Clin Ophthalmol. 2013;7:2073-8

110. Parisi V, Ziccardi L, Stifano G et al. Impact of regional retinal responses on cortical visually evoked responses: multifocal ERGs and VEPs in the retinitis pigmentosa model. Clin Neurophysiol. 2010;121:380-5

111. Parisi V, Miglior S, Manni G et al. Clinical Ability of Pattern Electroretinograms and Visual Evoked Potentials in Detecting Visual Dysfunction in Ocular Hypertension and Glaucoma. Ophthalmology. 2006;113:216-28

112. Ziccardi L, Sadun F, De Negri AM et al. Retinal function and neural conduction along the visual pathways in affected and unaffected carriers with Leber's hereditary optic neuropathy. IOVS 2013;54(10)6893-6901

113. Parisi V, Barbano L, Di Renzo A et al. Neuroenhancement and neuroprotection by oral solution citicoline in non-arteritic ischemic optic neuropathy as a model of neurodegeneration: A randomized pilot study. PLoS One. 2019;14:e0220435

114. Parisi V, Manni G, Spadaro M et al. Correlation between morphological and functional retinal impairment in multiple sclerosis patients. Invest Ophthalmol Vis Sci. 1999;40:2520-7

115. Parisi V, Scarale ME, Balducci N et al. Electrophysiological detection of delayed postretinal neural conduction in human amblyopia. Invest Ophthalmol Vis Sci. 2010; 51:5041-8

116. Celesia GG, Kaufmann D. Pattern ERG and visual evoked potentials in maculopathies and optic nerve disease. Invest Ophthalmol Vis Sci. 1985; 26:726-35

117. Kurtenbach A, Langrová H, Messias A et al. A comparison of the performance of three visual evoked potential-based methods to estimate visual acuity. Doc Ophthalmol. 2013;126:45-56

118. McCulloch DL, Marmor MF, Brigell MG et al. ISCEV Standard for full-field clinical electroretinography (2015 update). Doc Ophthalmol. 2015; 130:1–12

119. Bach M, Brigell MG, Hawlina M et al. ISCEV standard for clinical pattern electroretinography (PERG) – 2012 update. Doc Ophthalmol. 2013; 126:1–7

120. Hood DC, Bach M, Brigell M et al. ISCEV Standard for clinical multifocal electroretinography (2011 edition). Doc Ophthalmol. 2012; 124:1–13

121. Odom JV, Bach M, Brigell M et al. ISCEV standard for clinical visual evoked potentials – (2016 update). Doc Ophthalmol. 2016; 133:1–9

122. Gulshan V, Peng L, Coram M et al. Development and Validation of a Deep Learning Algorithm for Detection of Diabetic Retinopathy in Retinal Fundus Photographs. JAMA 2016;316(22):2402-2410 DOI:10.1001/jama.2016.17216

123. Goodfellow I, Benjo Y, Courville A. Deep Learning. The MIT Press, Cambridge, London 2016

124. Burlina P, Paul W, Mathew P et al. Low-Shot Deep Learning of Diabetic Retinopathy With Potential Applications to Address Artificial Intelligence Bias in Retinal Diagnostics and Rare Ophthalmic Diseases. JAMA Ophthalmol. Published online September 3, 2020 DOI:10.1001/jamaophthalmol.2020.3269

125. Xie Y, Nguyen QD, Hamzah H et al. Artificial intelligence for teleophthalmology-based diabetic retinopathy screening in a national programme: an economic analysis modelling study. Lancet Digital Health 2020;2: e240–49 DOI: 10.1016/S2589-7500(20)30060-1

126. Kihara Y, Heeren TFC, Lee CS et al. Estimating Retinal Sensitivity Using Optical Coherence Tomography With Deep-Learning Algorithms in Macular Telangiectasia Type 2. JAMA Network Open. 2019;2(2):e188029 DOI:10.1001/jamanetworkopen.2018.8029

127. Mariottoni EB, Datta S, Dov D et al. Artificial Intelligence Mapping of Structure to Function in Glaucoma. Trans Vis Sci Tech. 2020;9(2):19 DOI: 10.1167/tvst.9.2.19

128. Schmidt-Erfurth U, Bogunovic H, Sadeghipour A et al. Machine Learning to Analyze the Prognostic Value of Current Imaging Biomarkers in Neovascular Age-Related Macular Degeneration. Ophthalmology Retina 2018;2:24-30 DOI: 10.1016/j.oret.2017.03.015

129. Panwar N, Huang P, Lee J et al. Fundus Photography in the 21st Century - A Review of Recent Technological Advances and Their Implications for Worldwide Healthcare. Telemed J E Health. 2016 Mar 1; 22(3): 198–208. DOI: 10.1089/tmj.2015.0068

130. Tan CH, Kyaw BM, Smith H et al. Use of Smartphones to Detect Diabetic Retinopathy: Scoping Review and Meta-Analysis of Diagnostic Test Accuracy Studies. J Med Internet Res 2020;22(5):e16658 DOI:10.2196/16658